universität wien

DIPLOMARBEIT

Titel der Diplomarbeit

„Laseroperationen mit besonderem Fokus auf die Therapierbarkeit von Augenleiden. Terminologische Dynamik eines neuen Fachgebietes“

Verfasserin

Luiza Gabrisch

angestrebter akademischer Grad

Magistra der Philosophie (Mag. phil.)

Wien, 2009

Studienkennzahl lt. Studienblatt:	A 324 342 375
Studienrichtung lt. Studienblatt:	Übersetzerausbildung
Betreuerin / Betreuer:	Univ.-Prof. Mag. Dr. Gerhard Budin

„Gäbe es die letzte Minute nicht, so würde niemals etwas fertig.“

(*Mark Twain 1835-1910*)

1. EINLEITUNG 1
1.1 ZIELSETZUNG 3
1.2 ZIELGRUPPE 3
1.3 AUFBAU DER ARBEIT 4
2. EINFÜHRUNG IN DIE TERMINOLOGIELEHRE 7
2.1 TERMINOLOGIELEHRE UND TERMINOLOGIEARBEIT 8
2.2 FACHSPRACHE 9
2.2.1 Fachsprache und Gemeinsprache 9
2.3 GRUNDELEMENTE DER TERMINOLOGIELEHRE 10
2.3.1 Das Fachwort (Terminus) 10
2.3.2 Der Begriff 11
2.3.2.1 Individualbegriffe und Allgemeinbegriffe 12
2.3.2.2 Begriffsinhalt und Begriffsumfang 12
2.3.3 Merkmale 13
2.3.4 Definition 13
2.3.5 Begriffssystem und Begriffsfeld 14
2.3.6 Benennung 15
2.3.6.1 Synonymie 17
2.3.6.2 Polysemie 18
2.3.6.3 Homonymie 18
2.4 DIE MEDIZINISCHE FACHSPRACHE 19
2.4.1 Geschichte der medizinischen Fachsprache 19
3. GRUNDLAGEN DER AUGENHEILKUNDE 23
3.1 ANATOMIE UND PHYSIOLOGIE DES AUGES 23
3.1.1 Der Aufgapfel (Bulbus oculi) 23
3.1.2 Die Hornhaut (Cornea) und die Lederhaut (Sklera) 24
3.1.3 Die Aderhaut (Chorioidea) 26
3.1.4 Der Ziliarkörper (Corpus ciliare) 26
3.1.5 Die Netzhaut (Retina) 26
3.1.6 Die Regenbogenhaut (Iris) und die Pupille 28
3.1.7 Die Linse (Lens) 29
3.1.8 Die Augenkammern und das Kammerwasser (Humor aquosus) 30
3.1.9 Der Glaskörper (Corpus vitreum) 31
3.2 TERMINOLOGIE ZU ANATOMIE UND PHYSIOLOGIE 32
3.3 BRECHKRAFT (REFRAKTION) DES AUGES 88
3.4 REFRAKTIONSANOMALIEN (AMETROPIEN) 88
3.4.1 Kurzsichtigkeit (Myopie) 89

3.4.2 Weitsichtigkeit (Hyperopie) 90
3.4.3 Astigmatismus (Stabsichtigkeit) 91
3.4.4 Alterssichtigkeit (Presbyopie) 92

3.5 TERMINOLOGIE REFRAKTION DES AUGES 94

3.6 KORREKTURMÖGLICHKEITEN 117

3.6.1 Brille 117
3.6.2 Kontaktlinsen 117
3.6.3 Operative Eingriffe – Refraktive Chirurgie 118

4. LASER IN DER REFRAKTIVEN CHIRURGIE 121

4.1 ENTWICKLUNGSGESCHICHTE DER REFRAKTIVEN CHIRURGIE 121

4.1.1 Linsenchirurgische Verfahren 121
4.1.2 Inzisionale Verfahren 121
4.1.3 Lamelläre Verfahren 122
4.1.4 Laserchirurgie der Hornhaut 123

4.2 TECHNISCHE DETAILS UND GERÄTE 125

4.3 OPERATIVE VERFAHREN IN DER LASERCHIRURGIE 126

4.3.1 PRK 126
4.3.1.1 Technik 126
4.3.1.2 Anwendungsbereich und Ergebnisse 127
4.3.1.3 Komplikationen 128
4.3.2 LASIK 129
4.3.2.1 Technik 130
4.3.2.2 Anwendungsbereich und Ergebnisse 132
4.3.2.3 Komplikationen 133
4.3.3 Femto-LASIK 137
4.3.3.1 Technik 137
4.3.3.2 Vorteile gegenüber der herkömmlichen LASIK 138
4.3.4 LASEK/epi-LASIK 139
4.3.5 Wellenfrontgeführte LASIK 140
4.3.6 LTK 142

4.4 ZUKUNFTSAUSBLICK 142

4.5 TERMINOLOGIE LASER IN DER REFRAKTIVEN CHIRURGIE 145

5. CONCLUSIO 191

6. LITERATURVERZEICHNIS 195

6.1 LITERATUR ZUR TERMINOLOGIELEHRE 195

6.2 ENZYKLOPÄDIEN/LEXIKA 195

6.3 DEUTSCHE QUELLEN 196

6.3.1 Fachliteratur 196

6.3.2 Zeitschriften 198
6.3.3 Internetquellen 199
6.4 ENGLISCHE QUELLEN 204
6.4.1 Fachliteratur 204
6.4.2 Zeitschriften 205
6.4.3 Internetquellen 206
6.5 WEITERFÜHRENDE LITERATUR 210
6.5.1 Zeitschriften deutsch 210
6.5.2 Zeitschriften englisch 211
7. ABBILDUNGSVERZEICHNIS 213
8. ANHANG 215
8.1 ABSTRACT 215
8.2 LEBENSLAUF 216

Vorbemerkung:

Sämtliche in dieser Arbeit vorkommende Personenbezeichnungen sind als geschlechtsneutral anzusehen.

1. EINLEITUNG

Mit der Erfindung des ersten Lasers 1960 durch den US-amerikanischen Physiker T.H. Maiman nahm die Entwicklung in Forschung, Technik und Industrie einen rasanten Verlauf. 50 Jahre später haben wir uns so sehr an sie gewöhnt, dass eine Welt ohne Laser kaum vorstellbar wäre. Fast jeder kommt bewusst oder auch unbewusst tagtäglich mit ihnen in Berührung – in Form von CD- oder DVD-Spielern, Radargeräten oder Scannerkassen im Supermarkt.

Laser zeichnen sich insbesondere durch ihre hohe Präzision aus, eine Eigenschaft, die sie gerade für die Medizin interessant machen. Speziell im diagnostischen wie auch chirurgischen Bereich haben sie tiefgreifende und innovative Veränderungen bewirkt. Viele der mittlerweile anerkannten Verfahren ermöglichen Ärzten ein weitaus genaueres Arbeiten und dem Patienten eine oft schnellere, schmerzfreie Behandlung und Genesung. Als sinnvoll angesehen gilt der Einsatz von Lasern dann, „wenn für den Patienten eine Minderung der Gefährdung, der Belastung oder der Beschwerden erreicht, die Dauer der Erkrankung oder der Arbeitsunfähigkeit verkürzt und auf Grund dieser Therapie eine angemessenen Lebensqualität erzielt wird. Für den Arzt steht zusätzlich die Erleichterung seiner Arbeit im Vordergrund, die dem Patienten letztlich zu Gute kommt“(Internet dt. 29.1 [Stand 10.05.2009]).

Auch auf Kostenseite lassen sich positive Effekte ausmachen: Viele Eingriffe können dank Lasertechnologie ambulant durchgeführt werden und ersparen so einen teuren stationären Aufenthalt im Krankenhaus. Die Anwendungsbereiche von Lasern in der Medizin sind vielfältig und mittlerweile in fast jedem Fachbereich üblich. Die Anfänge fanden sich zunächst in der Augenheilkunde (Ophthalmologie) und später auch der Dermatologie. So kommen Laser in der Ophthalmologie bei der Behandlung von Glaukomschäden, Netzhautablösungen oder Brechungsfehlern zum Einsatz. Dermatologen verwendeten Laser schon sehr früh bei bestimmten Formen von Hauttumoren, atypischer Behaarung oder auch der Entfernung von Warzen oder Tätowierungen.

Heute werden Laser außerdem auch in der Chirurgie anstelle von Skalpellen oder zum Verschließen von Blutgefäßen oder in der Urologie zur Zertrümmerung von Nieren- oder Gallensteinen verwendet.

Alle genannten Anwendungsbereiche zu beleuchten, würde den Rahmen dieser Arbeit sprengen. Ich habe mich daher dazu entschlossen, mich auf Laser in der Augenheilkunde und im speziellen auf Laseroperationen zur Korrektur von Fehlsichtigkeiten zu beschränken.

Laut Statistik sind in Österreich rund 52% der Bevölkerung auf eine Sehhilfe angewiesen, in Deutschland sind es sogar 63% (Vgl. Herbst 2004:3). Mit der Einführung des Lasers in die Augenheilkunde vor rund 25 Jahren haben sich für die Betroffenen völlig neue Möglichkeiten erschlossen, ihre Fehlsichtigkeit korrigieren zu lassen und auf Sehbehelfe wie Brille oder Kontaktlinsen verzichten zu können.

Die vergangenen Jahre haben in der refraktiven Chirurgie eine Reihe von Operationsmethoden hervorgebracht, die sich der modernen Lasertechnik bedienen. Manche Verfahren haben sich jedoch als unsicher und die Ergebnisse als nur schwer vorhersehbar herausgestellt, sodass sie teilweise überhaupt nicht mehr oder nur noch sehr begrenzt eingesetzt werden. Besonders in den ersten Jahren der Laserchirurgie wurden Verfahren, die eigentlich noch als in der klinischen Erprobung anzusehen waren, an Patienten angewandt. Zu diesem Zeitpunkt fehlte es häufig noch an Langzeiterfahrungen, und auch der Indikationsbereich, in dem das Verfahren als sicher und wirksam gelten kann, war nicht eindeutig bestimmt. Mittlerweile gibt es eine Auswahl an Operationstechniken, die sich in bestimmten Bereichen durchgesetzt haben und als wissenschaftlich anerkannt gelten können.

Diese Arbeit soll jedem Interessierten die Möglichkeit geben, sich einen umfassenden Überblick über die medizinische Entwicklung der verschiedenen Methoden und ihren aktuellen Status zu verschaffen. Da nicht alle Methoden für alle Augenleiden geeignet sind, sollen hier auch die einzelnen Anwendungsbereiche vorgestellt sowie ihre Vorteile und Risiken erläutert werden.

1.1 ZIELSETZUNG

Die Medizin ist eines jener Fachgebiete, das sich durch rasanten Fortschritt und laufende Verbesserung bestehender Therapien auszeichnet. Die Einführung einer neuen Technologie, wie der des Lasers, in die Medizin hat auch eine Veränderung der medizinischen Fachsprache zur Folge. Neue Begriffe bilden sich und verlangen nach eindeutigen Definitionen und Benennungen, um folgenschwere Missverständnisse zu vermeiden.

Ziel ist es, eine zweisprachige Terminologiearbeit aus dem Bereich der Laserchirurgie in der Augenheilkunde zu erstellen. Dabei soll untersucht werden, in welcher Weise die medizinische Fachsprache in diesem Bereich auf die Einführung der Lasertechnologie reagiert und nach welchem Prinzip sie sich weiterentwickelt hat. Im Rahmen dieser Untersuchungen werden die relevanten Begriffe herausgearbeitet, benannt und in einem umfassenden Deutsch-Englischen Glossar gegenübergestellt. Damit können zum einen eventuelle Unterschiede in der Entwicklung zwischen den beiden Sprachen verdeutlicht werden, zum anderen soll der Fachwortschatz anderen Übersetzern zugänglich gemacht und somit die aufwändige Recherche eines Übersetzungsauftrags erleichtert werden.

1.2 ZIELGRUPPE

Diese Arbeit richtet sich an zwei Zielgruppen. Zum einen sollen mit ihr Übersetzer und Dolmetscher, die mit Beiträgen und Publikationen aus diesem Bereich zu tun haben, angesprochen werden. Ihnen soll die Möglichkeit geboten werden, sich schnell und eingehend mit dem Fachgebiet und dem dazugehörigen Fachwortschatz vertraut zu machen. Außerdem sollen auch medizinisch interessierte Laien erreicht werden, die sich entweder aus persönlichen oder auch beruflichen Gründen mit dem Thema des Lasers in der refraktiven Chirurgie auseinandersetzen möchten. Das schließt Personen ein, die sich einem solchen Eingriff unterziehen möchten und nach Informationen dazu suchen. Um das Thema auch Nicht-Medizinern zu veranschaulichen, werde ich mich bei den Erklärungen unter Berücksichtigung des medizinischen Fachwortschatzes einer für Laien allgemein verständlichen Sprache bedienen.

1.3 AUFBAU DER ARBEIT

Die vorliegende Arbeit besteht aus sieben Kapiteln, beginnend mit der **Einleitung**. Neben der Zielsetzung und Zielgruppe, die mit dieser Arbeit erreicht werden soll, wird hier zunächst ein kurzer Ausschnitt über die Verwendung von Lasern in der Medizin gegeben und in weiterer Folge das für diese Arbeit relevante Gebiet vorgestellt.

Das zweite Kapitel setzt sich mit der **Terminologielehre** und ihren Grundelementen sowie auch der medizinischen Fachsprache auseinander. Dem interessierten Leser soll damit ein übersichtlicher Einblick in die übersetzungsbezogene Terminologiearbeit geboten werden.

Bevor auf die einzelnen Methoden und Techniken der Laseroperationen eingegangen wird, erschien es mir sinnvoll, dem medizinisch ungeschulten Leser zunächst einmal die **Grundlagen der Augenheilkunde** näher zu bringen. Daher befasst sich das zweite Kapitel mit der Anatomie und Physiologie des Auges und widmet sich hier der Begriffsklärung von Normal- und Fehlsichtigkeit sowie der refraktiven Chirurgie, wobei die Korrekturmöglichkeiten von Brechungsfehlern vorgestellt werden.

Im vierten Kapitel wird intensiv auf **Laser in der refraktiven Chirurgie** eingegangen. Bevor die einzelnen Operationstechniken, ihre Einsatzmöglichkeiten sowie Erfolgsaussichten und Risiken erläutert werden, soll zunächst ein kurzer Überblick über die Entwicklungsgeschichte der Laseranwendungen, die notwendigen Voruntersuchungen sowie Geräte, die während der Operation zum Einsatz kommen, gegeben werden.

In der **Conclusio** folgt schließlich die Analyse. Hier werden die Besonderheiten und Schwierigkeiten, die im Verlauf der Arbeit aufgetreten sind, dargestellt und abschließend anhand von Beispielen die Entwicklung der medizinischen Fachsprache seit Einführung des Lasers in die refraktive Chirurgie erläutert.

Den Abschluss bilden das **Literatur- und Abbildungsverzeichnis** mit einer Auflistung der verwendeten Quellen.

Der **Terminologieteil** mit den Deutsch-Englischen Fachtermini wurde in die Kapitel drei und vier integriert. Er gliedert sich in insgesamt drei große Themenbereiche: Anatomie und Physiologie des Auges, Refraktion des Auges und schließlich die Terminologie des Lasers in der refraktiven Chirurgie. Ziel dieser Aufteilung ist es, die Termini einem bestimmten Kontext zuzuordnen und so einen logischen Zusammenhang zwischen Sachteil und Terminologie zu schaffen. Termini, die kapitelübergreifend vorkommen, wurden jenem Teil zugeordnet, in dem sie erstmalig beschrieben wurden.

2. EINFÜHRUNG IN DIE TERMINOLOGIELEHRE

Als Terminologie bezeichnet man den Fachwortschatz, also die Gesamtheit aller Fachwörter- und wendungen, innerhalb eines bestimmten Fachgebietes (vgl. Budin 1998:5).

Die wachsende internationale Zusammenarbeit und die immer stärker werdende Spezialisierung der Texte lässt dem Fachübersetzer eine immer wichtigere Rolle zukommen. Mit der ständigen Forschung und Entwicklung in Wissenschaft und Technik, wächst natürlich auch der Umfang der Fachwörter. Fachwörterbücher können mit dieser Entwicklung in keiner Weise Schritt halten. Das Übersetzen eines Fachtextes ist jedoch nur möglich, wenn man mit dem jeweiligen Fachwortschatz, also seiner Terminologie, vertraut ist. Übersetzer sind daher gezwungen, sich zunächst das Wissen und die Terminologie des zu übersetzenden Textes anzueignen. Je nach Vorkenntnissen, kann diese Recherche sehr viel Zeit in Anspruch nehmen.

Um Fachübersetzern ihre Arbeit zu erleichtern, hat sich mit der Zeit der Beruf des Terminologen entwickelt, dessen Aufgabe es ist, Fachwortbestände herauszuarbeiten, zu ordnen und zu bearbeiten (vgl. Arntz 1999:77). Terminologen „zeichnen die Fachwortschätze auf, legen bei Bedarf Fachwörter fest (terminologische Festlegung) oder prägen neue und stellen Terminologien in herkömmlichen oder in automatisierten Terminologiedateien zusammen“ (Budin 1998:1). Neuentstandene Fachwörter können so in ihrer Bedeutung geklärt und die Ergebnisse den Benutzern in Form von Glossaren, Fachwortlisten oder Fachwörterbüchern sowie auch Terminologiedatenbanken zur Verfügung gestellt werden. Die terminologische Normung spielt dabei eine entscheidende Rolle – sie ermöglicht es, Einträge klar zu strukturieren und zu vereinheitlichen.

Wissenschaftliche und technische Fachorganisationen, wie das Deutsche Institut für Normung (DIN) oder die Internationale Normungsorganisation (ISO) legen daher immer häufiger die Terminologie ihres Fachgebietes fest. Dies kann ein- oder auch mehrsprachig geschehen. Die für diese Arbeit zwingend erforderlichen einheitlichen Grundlagen, sind von der Terminologielehre entwickelt worden (vgl. Arntz 1999:77).

Die Grundlagen der Terminologielehre sollen im Folgenden vorgestellt und erklärt werden, um so interessierten Lesern den terminologischen Teil der Arbeit verständlich zu machen.

2.1 TERMINOLOGIELEHRE UND TERMINOLOGIEARBEIT

Die Terminologielehre ist eine Wissenschaft, die in dieser Form erst in der 2. Hälfte des 20. Jahrhunderts entstanden ist. Es handelt sich dabei also um einen relativ jungen Fachbereich, der eng mit der Sprachwissenschaft verbunden ist. Der wesentliche Unterschied ist jedoch, „dass sie ausschliesslich den aktuellen Wortschatz (Synchronie) betrachtet und sprachgeschichtliche Fragen (Diachronie) weitgehend ausser acht lässt“ (Budin 1998:2). Ihre Aufgabe ist es in erster Linie, die Entwicklung der Terminologien zu analysieren und gleichzeitig Grundlagen für ihre Weiterentwicklung zu schaffen. Das Augenmerk liegt dabei auf dem Begriff - Begriffe klar voneinander abzugrenzen und sie in ein System einzuordnen, ist Ziel der Terminologielehre (vgl. Arntz 1999:78). Die Norm DIN 2342 „Begriffe der Terminologielehre – Grundbegriffe“ (Teil 1, 1992, zit. nach Arntz/Picht/Mayer 2009:3) definiert Terminologielehre als „die Wissenschaft von den Begriffen und ihren Benennungen im Bereich der Fachsprachen“.

In der Praxis stützt sich die Terminologiearbeit auf durch die Terminologielehre entwickelte Grundsätze. Man unterscheidet zwei Formen der Terminologiearbeit, nämlich die deskriptive und die präskriptive (normende). Ziel der deskriptiven Terminologiearbeit ist es, bestehende Terminologie zu erfassen und zu beschreiben, während die präskriptive Terminologiearbeit direkt auf die Sprache einwirkt und damit eine Vereinheitlichung, also Normung, der Terminologie anstrebt (vgl. Arntz 1999:78).

Im Vordergrund der Terminologiearbeit stehen die Begriffe. Sie werden im Kontext eines bestimmten Fachgebietes (Begriffssystem) untersucht und die Bedeutung jeder Benennung definiert. Die Ordnung folgt dem Begriffssystem von den Oberbegriffen zu den Unterbegriffen (vgl. Wüster 1991:5).

2.2 FACHSPRACHE

Die Norm DIN 2342 (1992:1, zit. nach Arntz/Picht/Mayer 2009:19) definiert Fachsprache als den „Bereich der Sprache, der auf eindeutige und widerspruchsfreie Kommunikation im jeweiligen Fachgebiet gerichtet ist und dessen Funktionieren durch eine festgelegte Terminologie entscheidend unterstützt wird“. Daraus geht hervor, dass es nicht nur eine einzige Fachsprache gibt, sondern jedes Fachgebiet über eine eindeutige und charakteristische Sprache verfügt (vgl. Arntz/Picht/Mayer 2009: 10).
Ziel der Fachsprachen ist eine möglichst knappe und präzise Kommunikation, um so eine optimale Verständigung unter den Fachleuten zu gewährleisten und dabei Missverständnisse zu vermeiden (vgl. Budin 1998:2).

Der Fachwortschatz ist ein Merkmal, das die Fachsprache von der Gemeinsprache abgrenzt, allerdings müssen auch andere sprachliche Mittel, wie Syntax oder Grammatik betrachtet werden. Typisch für fachsprachliche Texte ist beispielsweise die Verwendung vieler Substantive (Nominalstil) oder Partizipialkonstruktionen. Verben stehen meist im Präsens und der Singular kommt weit häufiger zum Einsatz als der Plural (vgl. Arntz/Picht/Mayer 2009:25).

2.2.1 Fachsprache und Gemeinsprache

Wie bereits festgestellt wurde, charakterisiert sich die Fachsprache vor allem durch einen speziellen und eindeutigen Wortschatz, der genau auf das jeweilige Fach abgestimmt ist. Die Gemeinsprache dagegen umfasst den „Kernbereich der Sprache, an dem alle Mitglieder einer Sprachgemeinschaft teilhaben“ (DIN 2342 1992:1, zit. nach Arntz/Picht/Mayer 2009:10). Eine genaue Abgrenzung zwischen Fachsprache und Gemeinsprache ist jedoch schwierig, da sie in einem Verhältnis wechselseitiger Beeinflussung stehen. So basiert die Fachsprache auf der Gemeinsprache und bedient sich zahlreicher sprachlicher Mittel ohne derer sie sonst nicht als Sprache existieren könnte. Es ist also klar, dass sie von der Gemeinsprache abhängig ist.
Eine wichtige Rolle spielt in diesem Zusammenhang die Terminologisierung: ein bereits aus der Allgemeinsprache bekanntes Wort erhält einen neuen Begriffsinhalt in der jeweiligen Fachsprache (z.B. *Speicher* in der Allgemeinsprache und in der EDV).

Umgekehrt wirkt auch die Fachsprache wieder auf die Gemeinsprache und so werden oft Elemente, beispielsweise aus dem Handwerk, in Form von Redensarten übernommen (Pläne schmieden, alles über einen Kamm scheren) (vgl. Arntz/Picht/Mayer 2009:10ff).

Diese Beeinflussung wirkt heute besonders stark, da wir über die Massenmedien immer mehr Zugang zu fachlichem Wissen haben und so unser Wortschatz ganz automatisch und teilweise ohne, dass wir uns dessen bewusst sind, erweitert wird (vgl. Budin 1998:6). Diese Erweiterung birgt jedoch auch Gefahren, denn nicht selten werden Fachwörter von Laien falsch verstanden und in weiterer Folge falsch verwendet. In diesem Fall spricht man von Determinologisierung.

Es ist daher nicht verwunderlich, dass immer wieder die Frage aufkommt, ob Fachsprache überhaupt notwendig ist und ob die Gemeinsprache für die Inhaltsübermittlung nicht ausreicht. Dazu sei angemerkt, dass es für Fachleute unumgänglich ist, präzise miteinander kommunizieren zu können. Wäre dies nicht der Fall, käme es durch die Mehrdeutigkeit der Gemeinsprache leicht zu Missverständnissen, Verwechslungen und eventuell schwerwiegenden Fehlern. Diese wären nur durch lange Erklärungen zu verhindern, die wiederum zu Lasten der Präzision und Knappheit gingen. Es ist daher notwendig, dass wissenschaftliche oder technische Gegenstände eindeutige Benennungen haben (vgl. Arntz/Picht/Mayer 2009:22ff).

2.3 GRUNDELEMENTE DER TERMINOLOGIELEHRE

2.3.1 Das Fachwort (Terminus)

Fachwörter (Termini) dienen im Wesentlichen der Bezeichnung eindeutig bestimmbarer, konkreter oder abstrakter Gegenstände (vgl. Budin 1998:2).
In der Terminologielehre bezeichnet man „Terminus“ als Einheit aus Begriff und Benennung. Der Begriff wird dabei als Inhaltsseite und die Benennung als Ausdrucksseite verstanden (vgl. Arntz 1999:78). „Benennungen können sowohl einen materiellen Gegenstand (*Motor*, *Thermometer*) als auch nichtmaterielle Gegenstände (*Verfahren*, *Höhe*) bezeichnen“. (Arntz 1999:78). Daraus geht hervor, dass „Gegenstand“ in der Terminologielehre sehr dehnbar ist. Ein Begriff kann entweder mehrere Gegenstände, denen bestimmte Eigenschaften gemein sind, zusammenfassen,

oder auch nur für einen einzelnen Gegenstand stehen (vgl. Felber/Budin 1989:69). Man unterscheidet in diesem Fall zwischen Individualbegriffen (z.B. *Silberpfeil*) und Allgemeinbegriffen (z.B. *Rennwagen*) (vgl. Budin 1998:2). Das Verhältnis zwischen Gegenstand, Begriff und Benennung lässt sich durch das „semiotische Dreieck“ der amerikanischen Linguisten Ogden und Richards darstellen (Abb. 1):

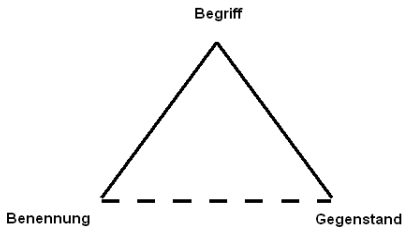

Abb. 1: Semiotisches Dreieck

Der Normentwurf ISO CD 704 (1996) „Terminology Work – Principles and Methods” fügt diesem Modell noch ein weiteres Element – die Definition – hinzu.

2.3.2 Der Begriff

Unter „*Begriff*“ wird eine „Denkeinheit, die aus einer Menge von Gegenständen unter Ermittlung der diesen Gegenständen gemeinsamen Merkmale mittels Abstraktion gebildet wird“ verstanden (DIN 2342 1992:1, zit. nach Arntz/Picht/Mayer 2009:43).
Die Norm ergänzt diese Definition weiters durch folgende Anmerkung:
„Begriffe sind nicht an einzelne Sprachen gebunden, sie sind jedoch von dem jeweiligen gesellschaftlichen und/oder kulturellen Hintergrund einer Sprachgemeinschaft beeinflusst“.
Merkmale sind also wesentliche Elemente eines Begriffs. Sie dienen der Zuordnung und Abgrenzung sowie auch der Herstellung von Beziehungen zwischen den Begriffen (vgl. Arntz 1999:79).

Um einen Begriff identifizieren zu können, muss er benannt sein. Eine Benennung ist jedoch erst möglich, wenn die Bedeutung des Begriffs vor dem jeweiligen fachlichen Hintergrund geklärt ist (vgl. Arntz/Picht/Mayer 2009:42). Für die Bestimmung und Abgrenzung der Begriffe dienen neben Merkmalen auch Definition und Begriffssysteme.

2.3.2.1 Individualbegriffe und Allgemeinbegriffe

Unter Individualbegriffen versteht man Begriffe, die für nur einen Gegenstand stehen. Dieser ist individuell und einmalig (definit); im Gegensatz dazu ist der allgemeine Gegenstand nicht einmalig, also indefinit. Kennzeichnend für individuelle Gegenstände ist ein konkreter Zeit-Raum-Bezug. So gilt beispielsweise „Kölner Dom“ als individueller Gegenstand – hier sind genaue bauzeitliche Angaben sowie eine Ortsangabe möglich. „Dome“ allein gilt als allgemeiner Gegenstand, ohne konkrete Aussage zu Zeit und Raum. Individuelle Gegenstände können auch immaterieller Art sein, wie z.B. der „Nürnberger Prozess“, dem als allgemeiner Gegenstand der „Prozess“ gegenübersteht (vgl. Arntz/Picht/Mayer 2009:46f).

2.3.2.2 Begriffsinhalt und Begriffsumfang

Unter Begriffsinhalt wird die „Gesamtheit der Merkmale eines Begriffs“ verstanden (DIN 2342 1993:1, zit. nach Arntz/Picht/Mayer 2009:47). Als Beispiel führt die Norm den Begriffsinhalt eines Parallelogramms mit den Merkmalen „viereckig und parallele, gegenüberliegende Seiten“ an. Verändert sich die Anzahl der Merkmale eines Begriffs, so verändert sich gleichzeitig auch der Begriff. Demzufolge grenzen die Merkmale einen Begriff von ähnlichen Begriffen, die einen größeren oder kleineren Begriffsinhalt haben, ab (vgl. nach Arntz/Picht/Mayer 2009:48).

Der Begriffsinhalt steht mit dem Begriffsumfang in direkter Beziehung, denn je größer der Inhalt wird, desto kleiner werden der Begriffsumfang sowie die Menge der darunterfallenden Gegenstände. Die Norm DIN 2342 (1992:2, zit. nach Arntz/Picht/Mayer 2009:49) definiert Begriffsumfang daher als die „Gesamtheit der einem Begriff auf derselben Hierarchiestufe untergeordneten Begriffe (…). Es ist zwischen dem Begriffsumfang und der Gesamtheit der Unterbegriffe auf allen Hierarchiestufen zu unterscheiden“. Das bedeutet, dass Begriffsumfang nicht mit der Menge der Gegenstände, die unter einen Begriff fallen, gleichgesetzt werden kann. Auch hier greift die Norm wieder auf das Beispiel des Parallelogramms zurück und nennt als Begriffsumfang die Unterbegriffe Quadrat, Rhombus und Rechteck (vgl. Arntz/Picht/Mayer 2009:47ff).

2.3.3 Merkmale

Wie bereits unter 2.3.2 bemerkt wurde, sind die Merkmale eines Begriffs ausschlaggebend für seine Abgrenzung und eindeutige Bestimmung. „Die einschränkenden Merkmale, durch die ein Begriff gegen seine Nachbarbegriffe (in der Reihe) abgegrenzt wird und aus seinen Oberbegriffen (in der Leiter) gewonnen wird, dienen zum Aufbau von Begriffssystemen, d.h. zum Ordnen von Begriffen. Man nennt sie deshalb auch, Ordnungsmerkmale'" (Wüster 1991:16).

Wichtig ist hierbei zu erwähnen, dass auch Merkmale wiederum Begriffe sind. In der DIN 2330 (1993:3f, zit. nach Arntz/Picht/Mayer 2009:53) heißt es daher: „(…) Merkmale geben diejenigen Eigenschaften von Gegenständen wieder, welche zur Begriffsbildung und –abgrenzung dienen. Sie sind durch Abstraktion gewonnenen Denkeinheiten und damit auch selbst Begriffe".

In der Terminologielehre gehört zu den wesentlichen Aufgaben von Merkmalen unter anderem die Festlegung des Begriffsinhalts (siehe 2.3.2.2) und die Strukturierung der Begriffssysteme (siehe 2.3.5) (vgl. Arntz/Picht/Mayer 2009:53f).

Unterteilt werden Merkmale durch die Norm DIN 2330 (1993:4) in Eigenmerkmale (Beschaffenheitsmerkmale) und Beziehungsmerkmale (Relationsmerkmale) (vgl. Arntz/Picht/Mayer 2004:55). Zu den Beschaffenheitsmerkmalen zählen Merkmale, die anhand des Gegenstands selbst zu erkennen sind, wie beispielsweise seine Form, Farbe, Abmessung etc. Im Gegensatz zu den Relationsmerkmalen ist es nicht notwendig, Kenntnisse über die Herkunft oder die Anwendung des Gegenstands zu haben (vgl. Wüster 1991:16f).

2.3.4 Definition

„Eine Definition (Begriffsbestimmung) im weiteren Sinne ist die Beschreibung eines Begriffes durch bekannte Begriffe, und zwar meist mit Hilfe von Worten" (Wüster 1991:33). Wichtig ist dabei, Worte zu verwenden, deren Bedeutung auch bekannt ist, da sonst die Definition nicht verständlich wäre.

Für die Terminologielehre und –arbeit sind Definitionen besonders wichtig, da sie Begriffe voneinander abgrenzen und beschreiben; somit kann eine Benennung ihrem Begriff eindeutig zugeordnet werden (vgl. Arntz 1999:81).

Es gibt unterschiedliche Arten von Definitionen. Für die Terminologielehre sind Inhaltsdefinition und Umfangsdefinition dabei die wichtigsten.
Die Inhaltsdefinition geht immer von einem bekannten oder bereits definierten Oberbegriff aus und nennt die einschränkenden Merkmale des Begriffs, die ihn von anderen Begriffen der gleichen Hierarchie unterscheiden. Es geht folglich nicht darum, alle Merkmale dieses Begriffs aufzuzählen, sondern darum, jene wesentlichen Merkmale zu nennen, die für diesen Begriff charakteristisch sind (vgl. Arntz/Picht/Mayer 2009:62).

Die Umfangsdefinition hängt mit dem Begriffsumfang zusammen (siehe 2.3.2.2). Hier geht es darum, alle Unterbegriffe derselben Hierarchie aufzuzählen. Es muss dabei bedacht werden, dass eine Umfangsdefinition sich mit der Zeit ändern kann, nämlich dann, wenn im Zuge der Weiterentwicklung neue Begriffe hinzukommen (vgl. Wüster 1991:35).

Die Terminologielehre legt besonderes Augenmerk auf das richtige Definieren, daher werden auch Definitionsfehler in den Normen ausführlich behandelt. So soll vermieden werden, dass ein Begriff durch sich selbst definiert wird und somit gleichzeitig Ober- wie Unterbegriff ist (z.B. „ein Vertrag ist ein Kontrakt“). In diesem Fall spricht man von einer Zirkeldefinition. Ebenfalls falsch wäre eine zu weite Definition durch Merkmale, die den Gegenstand nicht genug einschränken und auch auf andere Gegenstände zutreffen können (z.B. „Kupfer gehört zur Gruppe der Metalle“). Umgekehrt kann eine zu enge Definition fälschlicherweise Gegenstände ausschließen, die ebenfalls zu dem Begriff zählen (vgl. Arntz/Picht/Mayer 2000:69ff).

2.3.5 Begriffssystem und Begriffsfeld

Ein weiteres Mittel zur Abgrenzung und Ordnung von Begriffen ist das Begriffssystem. Es dient dazu, die Begriffe zu ordnen, ihre Beziehung zueinander darzustellen und zwischen den Begriffen und ihren Benennungen zu vergleichen.

Die hierarchischen Beziehungen in einem Begriffssystem werden zwischen Oberbegriff, Unterbegriff und Nebenbegriff unterschieden, die in einem Begriffsplan übersichtlich dargestellt werden können. Ausschlaggebend für die Position im Begriffssystem sind Umfang und Inhalt des Begriffs (siehe 2.3.2.2). Dabei gilt, dass jeder Oberbegriff auch gleichzeitig Unterbegriff eines in der Hierarchie höhergestellten Begriffs sein kann (vgl. Budin 1998:6).

In manchen Fällen sind die Strukturen eines Fachgebietes so komplex, dass die Erstellung eines Begriffssystems nicht möglich und auch nicht sinnvoll wäre. In diesem Fall ist es besser, auf ein Begriffsfeld zurückzugreifen. Es werden die Begriffe zwar auch hier einander zugeordnet und in Beziehung gesetzt, doch geschieht das in weit lockereren Strukturen als bei einem Begriffsystem (vgl. Budin 1998:8; Arntz/Picht/Mayer 2009:107f).

2.3.6 Benennung

„Benennungen sind die lautsprachlichen Zeichen, mit deren Hilfe die Fachbegriffe ausgedrückt werden. Eine Benennung kann ein Wort, eine Wortgruppe oder –zusammensetzung oder eine Wendung (Fachwendung) sein“ (Budin 1998:3). Fachbegriffe können außerdem durch Zeichen wie Symbole, Nummern oder Formeln dargestellt werden (vgl. Budin 1998:3).

Der Norm DIN 2330 (1992:8) zufolge müssen Benennungen eindeutig, genau, knapp und sprachlich richtig sein. Eindeutigkeit ist immer dann gegeben, wenn einem Ausdruck nur ein einziger Inhalt zugeordnet werden kann. Ist dies auch umgekehrt der Fall, so spricht man von einer „eineindeutigen“ Beziehung. Um Eineindeutigkeit zu erzielen darf also weder Bedeutungsgleichheit (Synonymie) noch Mehrdeutigkeit (Polysemie) vorliegen. In der Kommunikation ist dieser Zustand oft nur schwer herzustellen. Wie schon unter Punkt (2.2.1) festgestellt, sind Neuschöpfungen in der Sprache eher selten, es ist daher notwendig, auf bereits Vorhandenes zurückzugreifen (Terminologisierung), was aber natürlich Mehrdeutigkeit zur Folge hat, da auf einen Ausdruck nun mehrere Inhalte zutreffen. Diese Flexibilität ist für die Sprache generell notwendig, da wir sonst aufgrund der stetigen Veränderungen und Weiterentwicklungen innerhalb kürzester Zeit unseren

Wortschatz völlig ändern müssten. In der Fachsprache jedoch gilt es, Eindeutigkeit oder sogar Eineindeutigkeit zu erzielen (vgl. Arntz/Picht/Mayer 2009:112ff).

Terminologisierung allein oder das Befüllen allgemeinsprachlicher Wörter mit neuen Inhalten reicht nicht aus, um immer neue Benennungen zu finden. Es muss daher auf noch andere Mittel zurückgegriffen werden. Dazu gehören Mehrwortzusammensetzungen oder Mehrwortbenennungen, Ableitungen, Entlehnungen und Lehnübersetzungen, Konversion und Kürzungen (vgl. Arntz/Picht/Mayer 2004:115).

Zusammengesetzte Benennungen sind jene, die mehr als einen Wortstamm haben. Sie können aus zwei Substantiven (*Zahnrad*) bestehen, aus einem Verb und einem Substantiv (*Schmelzofen*), aus Adjektiv und Substantiv (*Edelmetall*), Adjektiv und Verb (*dauertesten*) oder aus einer Präposition und einem Substantiv (*Durchmesser*). Diese Form der Benennung ist besonders im deutschen Sprachraum häufig. Andere Sprachen bedienen sich dagegen häufig der Mehrwortbenennung, bei der zwei getrennt geschriebene Wörter syntaktisch miteinander verbunden werden (Kraftfahrzeug mit Vorderradantrieb) (vgl. Wüster 1991:37f; Arntz/Picht/Mayer 2009:112ff).

Unter Wortableitungen versteht man die Verbindung von zumindest einem Wortstamm und einem Ableitungselement (Suffix oder Präfix), wie bei Prüf/er oder Ver/bind/ung (vgl. Wüster 1991:38).

Übernimmt man ein Wort aus einer anderen Sprache weitgehend ohne Änderungen, so spricht man von Entlehnung (z.B. *Diagnose* aus dem Griechischen). Eine Lehnübersetzung dagegen übernimmt die einzelnen Wortelemente aus einer Sprache in die andere, ohne dabei die Struktur zur verändern (Bsp. m*achine aided translation* und *maschinengestützte Übersetzung*).
Der Entlehnung wird besonders in der Technik und den Naturwissenschaften eine wichtige Rolle zuteil, da bei Neuentwicklungen die entstandenen Benennungen aus der jeweiligen Sprache einfach übernommen werden. Das erklärt auch die vielen Anglizismen, die in den vergangenen Jahrzehnten immer mehr Eingang in unsere Sprache gefunden haben (vgl. Arntz 1999:80).

Von Konversion spricht man, wenn ein infinites Verb (*schreiben*) zum Substantiv (*das Schreiben*) wird und damit seine Wortklasse ändert (vgl. Arntz/Picht/Mayer 2009:119f).

Wortkürzungen können in drei Gruppen, nämlich Abkürzungen, Initialwörter (Akronyme) und Silbenkurzwörter, unterteilt werden. Als Abkürzung werden Benennungen bezeichnet, die nicht voll ausgeschrieben werden, wie beispielsweise „*d.h.*“ statt „*das heißt*“.

Kommen nur die Anfangsbuchstaben einer Wortgruppe in der Kürzung vor, so spricht man von einem Initialwort. Hier wird weiter zwischen Sprechkürzungen unterschieden, bei denen die Kürzung wie ein Wort ausgesprochen wird (z.B. *UFO, UNO*) und Buchstabierkürzungen, bei denen die einzelnen Buchstaben der Kürzung separat ausgesprochen werden (z.B. *EM, UKW*).

Unter einem Silbenkurzwort versteht man eine Kürzung, die aus den Anfangsbuchstaben sowie weiteren Silben gebildet wird (z.B. *Kripo* oder *Trafo*).

In der Fachsprache werden Kürzungen ihrer Knappheit wegen gerne verwendet, allerdings besteht die Gefahr, dass durch Kürzung aus einer eindeutigen Benennung eine mehrdeutige werden kann (vgl. Arntz/Picht/Mayer 2009:120f; Wüster 1991:41).

Eindeutigkeit ist also das A und O bei der Zuordnung von Benennungen. Allerdings wird diese, wie bereits erwähnt, häufig durch Synonymie, Polysemie und Homonymie erschwert.

2.3.6.1 Synonymie

„Synonymie liegt dann vor, wenn zwei oder mehr Benennungen einem Begriff zugeordnet und somit beliebig austauschbar sind (…) Von Quasisynonymie spricht man, wenn der jeweilige Begriffsinhalt weitgehend – aber eben nicht völlig – identisch ist“ (Arntz/Picht/Mayer 2009:126).

Bei der Verständigung können Synonyme zu erheblichen Problemen führen. Besonders häufig treten sie in Fachbereichen auf, in denen sich große Veränderungen vollziehen. Wird an mehreren Orten gleichzeitig geforscht, so können sich unterschiedliche Benennungen herausbilden, die, bis sie vereinheitlicht werden, miteinander in Konkurrenz stehen.

Sprachen, die sich geographisch über einen großen Raum erstrecken, sind von Synonymie in besonderer Weise betroffen (regionale Synonmyie). Hier werden, je nach Region, für denselben Inhalt oft unterschiedliche Ausdrücke verwendet. So spricht man in Deutschland von Brötchen und Meerrettich, in Österreich dagegen von Semmel und Kren. Wichtig ist in solchen Fällen, zu klären, ob die Inhalte tatsächlich identisch sind, oder ob es sich doch um unterschiedliche handelt.
In der terminologischen Arbeit sollten Synonyme gemeinsam mit der Benennung angeführt werden, um so Verwirrungen zu vermeiden (vgl. Budin:1998:8; Arntz/Picht/Mayer 2009:126).

2.3.6.2 Polysemie

Polysemie bezeichnet Mehrdeutigkeit, d.h. einem Ausdruck sind unterschiedliche Inhalte zugeordnet. Durch Polysemie kann die Sprache ihre Flexibilität bewahren (siehe 2.3.6). Auch die Fachsprache kennt Polysemie, dennoch kommt sie in der Gemeinsprache wesentlich häufiger vor. In den meisten Fällen liegt ihr eine Bedeutungsübertragung zugrunde (vgl. Arntz/Picht/Mayer 2009:129f).

2.3.6.3 Homonymie

Von Homonymie spricht man, wenn zwei oder mehr Benennungen sich zwar formal gleichen, in ihrer Bedeutung jedoch völlig unterschiedlich sind. Die Norm DIN 2330 (1979:10) unterscheidet zwischen:

- vollen Homonymen (Ganzhomonyme) und nennt als Beispiel „Ton“, der einerseits die Bedeutung von Erde, andererseits die von Klang hat.
- Homophonen (Lauthomonyme), die, ausgesprochen, gleich klingen, jedoch eine andere Schreibweise haben (Laib und Leib, Wal und Wahl)
- Homographen (Schreibhomonyme), mit ähnlicher Schreibweise, aber unterschiedlicher Betonung, wie beispielsweise Ténor (Sinn, Inhalt) und Tenór (Stimmlage)

Die Unterscheidung zwischen Polysemie und Homonymie ist schwierig und so wird Homonymie von manchen Wissenschaftlern auch als Sonderform der Polysemie

verstanden. Für diese These spricht die Tatsache, dass Homonymie, im Gegensatz zur Polysemie, in den Fachsprachen eher selten auftritt (vgl. Arntz/Picht/Mayer 2009:130f).

2.4 DIE MEDIZINISCHE FACHSPRACHE

Als medizinische Fachsprache wird jene Sprache bezeichnet, derer sich Mediziner oder auch Pflegepersonen in der Kommunikation untereinander bedienen. Dem Patienten als medizinischem Laien sind dabei Erklärungen des Arztes häufig völlig unverständlich, da sie meist mit fachspezifischen Termini übersäht sind. Daraus entstehen nicht nur Ängste auf Seiten des Patienten sondern auch eine gewisse Distanz zwischen ihm und dem Arzt. Dies durch eine gezielte Verwendung von Fachwörtern zu vermeiden, ist „ebenso eine ärztliche Kunst wie die des Heilens“ (Holubar/Schmidt 2007:17).

Doch nicht nur in der Arzt-Patienten-Kommunikation gibt es Schwierigkeiten, auch unter den Ärzten selbst kann es Probleme in der Verständigung geben, nämlich dann, wenn sie aus unterschiedlichen Fachbereichen kommen. Die Medizin verfügt zwar über einen Basiswortschatz, der allen Medizinern geläufig ist, allerdings ist es unmöglich, jede Benennung in all ihren Bedeutungen zu kennen und so sind auch Ärzte auf die Termini ihres jeweiligen Fachgebietes spezialisiert (vgl. Holubar/Schmidt:2007:17; Lippert-Burmester/Lippert 2000:1).

Die meisten der medizinischen Fachwörter haben ihren Ursprung in der lateinischen oder griechischen Sprache. Daher soll in diesem Teil der Arbeit der Blick auf die geschichtliche Entwicklung der medizinischen Fachsprache gelenkt werden.

2.4.1 Geschichte der medizinischen Fachsprache

Die Anfänge der medizinischen Fachsprache finden sich in der griechischen Antike und der von Hippokrates, dem Vater der Medizin, begründeten Ärzteschule von Kos. Die Ärzte jener Zeit versuchten, Krankheiten und ihre Symptome aus dem Wortschatz der Umgangssprache bildlich abzuleiten und so gehen viele heute gebräuchliche medizinische Begriffe wie Prostata (Vorsteherdrüse) oder Duodenum (Zwölffingerdarm) auf die Zeit um 300 v. Chr. zurück.

Zur Zeit Kaiser Augustus' wurde auch Latein immer mehr zur Sprache der Naturwissenschaft. Viele römische Schriftsteller, die Interesse an der Gesundheit und ihrer Erhaltung hatten, veröffentlichten ihre Beiträge dazu in lateinischer Sprache. Die römischen Ärzte selbst dagegen schrieben ihre Arbeiten auch weiterhin in griechischer Sprache. Veranschaulichen lässt sich der Einfluss des Griechischen in der Medizin am bestem am Beispiel des berühmten Arztes Galen von Pergamon, eines Griechen, der es bis zum Leibarzt des Kaisers Marc Aurel brachte. Er fasste das zur damaligen Zeit gesamte bekannte medizinische Wissen seit Hippokrates in griechischer Sprache zusammen. Dabei berücksichtigte er auch eigene Erkenntnisse zur Anatomie und Physiologie, die er durch das Sezieren von Tierkörpern gewonnen hatte. Sein Werk bestimmte die Medizin bis ins 17. Jahrhundert (vgl. Murken 1994:15ff).

In der Spätantike war der Großteil der medizinischen Überlieferungen in syrischer und arabischer Sprache zu finden. Erst mit dem Beginn des Mittelalters begannen Mönche mit der Übersetzung wissenschaftlicher Texte aus dem Arabischen ins Lateinische. Eine Reihe arabischer Wörter, wie Kaffee, Alkohol oder Algebra, hat damit ihren Weg in unsere Sprache gefunden. Im 12. Jahrhundert wurde von Mönchen aus der Medizinschule von Salerno eine weitere Grundlage für die medizinische Terminologie in mittellateinischer Schriftsprache geschaffen. Zu jener Zeit entstanden auch die ersten Hospitäler, in denen die erworbenen medizinischen Erkenntnisse angewendet werden konnten (vgl. Murken 1994:18).

Die Renaissance entdeckte die antike Kultur der Griechen und Römer wieder und führte dazu, dass Latein als Wissenschaftssprache internationale Anerkennung fand. Die Anatomie, welche heute als Grundlage der Medizin gilt, hatte ihre Anfänge in eben diesem Zeitalter. In diesem Zusammenhang ist der Brüsseler Arzt Andreas Vesal mit seinem Werk „De Humani corporis fabrica Libri septem" zu nennen. Er machte es sich zur Aufgabe die anatomische Terminologie durch das klassische Latein zu vereinheitlichen. Im 15. Jahrhundert richtete sich dank des Arztes Paracelsus das Augenmerk erstmals auf die Abläufe des menschlichen Organismus und die Entstehung von Krankheiten. Paracelsus war einer der ersten Ärzte, die gezielt nach Medikamenten für bestimmte Krankheiten forschte. Bemerkenswert ist, dass er seine Schriften in

deutscher Sprache verfasste, um so auch einfachen Landpraktikern sein Wissen vermitteln zu können (vgl. Murken 1994:18ff).

Latein galt bis ins 19. Jahrhundert als Lingua Franca der Wissenschaft. Mit dem Erstarken der Nationalstaaten bekam sie jedoch immer mehr Konkurrenz durch das Deutsche, Englische oder Französische. Besonders in Frankreich erlebte die Medizin nach der Französischen Revolution eine Blütezeit. Noch heute finden sich in der Fachsprache Wörter französischen Ursprungs, wie „bandagieren“ oder „Kanüle“. Die Deutsche Sprache hat sich dagegen in der internationalen medizinischen Fachsprache kaum durchgesetzt. Nur wenige Namen deutscher Mediziner haben Eingang in den angelsächsischen Sprachraum gefunden (z.B. Koch’s bacillus nach Robert Koch).

Seit den 50er Jahren des 20. Jahrhunderts haben sich auch immer mehr englische Bezeichnungen in der medizinischen Fachsprache durchgesetzt. Vor allem im Bereich neuer Operationstechniken und Geräte in der Medizin haben Forscher aus dem angloamerikanischen Raum eine Vormachtstellung. Viele der Neuerungen sind mittlerweile in unseren Sprachgebrauch übergegangen (z.B. Bypass oder Tranquilizer) (vgl. Murken 1994:23ff).

Trotz der Einflüsse anderer Sprachen, ist die Bedeutung des Lateinischen und Griechischen für die Medizin ungebrochen. Latein ist eine logische, präzise und einfach zu sprechende Sprache, die sich vor allem durch ihre eindeutige Grammatik auszeichnet. Besonders wichtig ist, dass lateinische Worte keinem Begriffswandel unterliegen. Das Griechische wiederum bietet die Möglichkeit beliebig viele Wörter zu neuen zusammenzufügen. Diese Kombination ermöglicht es, den medizinischen Fachwortschatz immer weiter anwachsen zu lassen. So werden häufig griechische Substantive mit lateinischen Adjektiven kombiniert (z.B. Typhus abdominalis).

Mit der wissenschaftlichen Forschung wächst natürlich der Bedarf an neuen Bezeichnungen. Wie bereits festgestellt wurde, wird dabei auf bereits Vorhandenem aufgebaut und so ist gerade in der Medizin die Kombination aus Latein und latinisiertem

Griechisch dank ihrer Präzision und weltweiten Verwendung ideal (vgl. Holubar/Schmidt 2007:49ff; Murken 1994:25f).

3. GRUNDLAGEN DER AUGENHEILKUNDE

3.1 ANATOMIE UND PHYSIOLOGIE DES AUGES

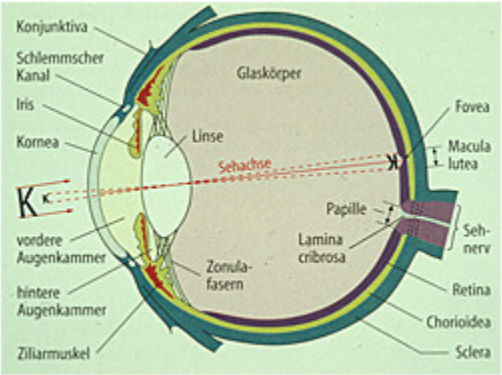

Abb. 2: Anatomie des menschlichen Auges

3.1.1 Der Aufgapfel (Bulbus oculi)

Der Augapfel (Bulbus oculi) des Menschen hat eine kugelförmige Gestalt mit einem ungefähren Durchmesser von 24 mm. Umgeben von einem schützenden Fettkörper liegt er eingebettet in der knöchernen Augenhöhle (Orbita).

Sechs Augenmuskeln sorgen für die Beweglichkeit des Bulbus. Sie bewegen die Augäpfel nach links, rechts, oben und unten und lassen sie im oder auch gegen den Uhrzeigersinn rollen.

Im Inneren des Augapfels befindet sich der Glaskörper (Corpus vitreum), eine gelartige, zu 99% aus Wasser bestehende Masse, dank derer der Bulbus auch bei Verletzungen seine äußere Form beibehält.

Der Augapfel besteht im Wesentlichen aus drei Schichten: Der äußeren Augenhaut, bestehend aus Hornhaut (Cornea) und Lederhaut (Sklera), der mittleren Augenhaut, auch Uvea genannt, bestehend aus Regenbogenhaut (Iris), Strahlenkörper (Ziliarkörper) und Aderhaut (Chorioidea) sowie der inneren Augenhaut, genannt Netzhaut (Retina) (vgl. Internet dt. 1 [30.04.2009]; Patzelt 2005:2ff; Internet dt. 2 [30.04.2009]).

Zum Schutz des Augapfels dienen Lider, Bindehaut (Conjunctiva) und Tränenorgane. Der von der Bindehaut produzierte Schleim wird mittels Lidschlag von den Augenlidern gemeinsam mit der Flüssigkeit der Tränendrüsen auf dem Auge verteilt und schützt es so vor dem Austrocknen und vor äußeren Einwirkungen, wie z.B. Staub oder Schmutz (vgl. Huber/Lackner 2005:9).

3.1.2 Die Hornhaut (Cornea) und die Lederhaut (Sklera)

Die etwa 1 mm dicke, weiße Sklera macht die äußerste Schicht des Augapfels aus. Sie bildet eine schützende, elastische Hülle um den Augapfel. Die Lederhaut wird im hinteren Teil des Augapfels durch den Sehnerv (Nervus opticus) und mehrere Blutgefäße begrenzt und geht im vorderen Bereich, dem Hornhautrand (Limbus corneae), in die durchsichtige Hornhaut über. Trotz der ähnlichen Struktur ist die Lederhaut, im Gegensatz zur transparenten Hornhaut, undurchsichtig, was auf die unterschiedliche Anordnung der Kollagenfasern und den höheren Wassergehalt der Cornea zurückzuführen ist. Ihre weiße Farbe rührt daher, dass die Sklera kaum Adern enthält. (vgl. Patzelt 2005:2f; Freyler 1985:169f).

Die Cornea hat eine gewölbte Form und beim Erwachsenen im Zentrum eine Dicke von etwa einem halben Millimeter; am Rand beträgt die Dicke in etwa 0,7 mm. Die Dicke der Hornhaut ist allerdings von Mensch zu Mensch individuell verschieden, was besonders bei der operativen Korrektur von Brechungsfehlern eine maßgebliche Rolle spielt. Die Brechungskraft der Hornhaut beträgt rund 43 Dioptrien. Zum Vergleich: Die Brechungskraft des Auges insgesamt liegt bei ungefähr 62 Dioptrien. (vgl. Patzelt 2005:2f; Herbst 2004:10).

Da die Hornhaut selbst über keine Blutgefäße verfügt, erfolgt die Sauerstoffversorgung in erster Linie über die Tränenflüssigkeit, die den darin enthaltenen Sauerstoff an die Cornea abgibt; die Nährstoffversorgung erfolgt über das Kammerwasser.

Die Hornhaut lässt sich in mehrere Schichten unterteilen (siehe Abb. 3); in der Fachliteratur reicht die Anzahl von drei bis sieben, je nachdem welche Wichtigkeit den

einzelnen Schichten zugeschrieben wird. Die fünf wichtigsten Schichten lassen sich wie folgt gliedern:

Das sogenannte vordere Epithel bildet die äußerste Schicht, die ihrerseits aus mehreren Zellschichten besteht. Da Verletzungen des Epithels schon innerhalb weniger Tage verheilen können, müssen refraktiv-chirurgische Eingriffe unterhalb dieser Schicht ansetzen, da durch die Heilungsprozesse das Resultat der Operation beeinträchtigt würde.

Die innerste Epithelschicht ist die Basalmembran (Grenzschicht zwischen Bindegewebe und Epithel), welche direkt mit der zweiten Schicht, der zellfreien Bowman-Membran verknüpft ist. Diese besteht in erster Linie aus Kollagenfibrillen.

Die dickste Schicht wird vom Hornhautstroma gebildet, einem Bindegewebe, das zu 78% aus Wasser und 16% aus Kollagenfibrillen besteht, die in regelmäßigen, parallelen Lamellen angeordnet sind. Diese Struktur der Hornhaut verleiht ihr zum einen ihre Form und Elastizität, zum anderen gewährleistet sie die Lichtdurchlässigkeit.

Die vierte, aus Kollagenfasern bestehende Schicht, wird als Descemet-Membran bezeichnet und bildet die Basalmembran der darunter liegenden Endothelzellen. Sie gilt als widerstandsfähig und schützt das Auge vor Einwirkungen von außen.

Die innerste Schicht der Hornhaut wird Hornhautendothel genannt und sorgt im Wesentlichen dafür, dass nicht zuviel Kammerwasser im Stroma verbleibt, da sonst der Augeninnendruck steigen und in weiterer Folge ein Glaukomschaden entstehen könnte (vgl. Herbst 2004:10f; Internet dt. 3 [30.04.2009]; Freyler 1985:131f).

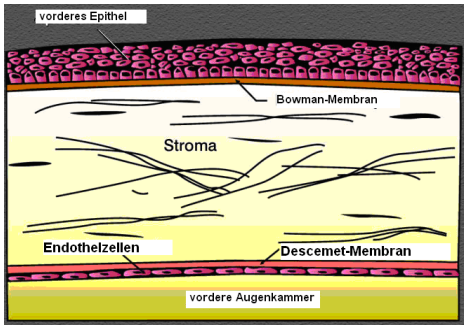

Abb. 3: Die Cornea

3.1.3 Die Aderhaut (Chorioidea)

Im Gegensatz zu Leder- und Hornhaut, ist die Aderhaut von zahlreichen Blutgefäßen durchzogen. Hauptfunktion der Aderhaut ist es, die innen gelegene Netzhaut, insbesondere die dort gelegenen Photorezeptoren, mit Nährstoffen und Sauerstoff zu versorgen.

Im vorderen Bereich geht die Aderhaut in den Ziliarkörper über, dessen Muskeln für die Akkomodation (Nah- und Fernstellen des Auges) zuständig sind (vgl. Huber/Lackner 2005:9; Internet dt. 4 [01.05.2009]).

3.1.4 Der Ziliarkörper (Corpus ciliare)

Im vorderen Teil des Auges findet sich der Ziliarkörper, auch Strahlenkörper genannt. Der Ziliarkörper unterteilt sich in einen hinteren irisfernen und einen vorderen irisnahen Teil, der aus 70-80 Ziliarfortsätzen mit kleinen Falten besteht, an deren Epithel sich die Zonulafasern (Zonula Zinni) befinden. An ihnen ist die Linse des Auges aufgehängt.

Den größten Teil des Ziliarkörpers macht der Ziliarmuskel mit meridionalen wie auch zirkulären Faserzügen aus. Im Normalzustand ist das Auge auf Fernsehen eingestellt, die Linse ist flach. Wollen wir einen Gegenstand in der Nähe betrachten, kontrahiert der Muskel und bewegt sich dabei nach vorne und damit innen, was zur Entspannung der Zonulafasern führt. Die Linse krümmt sich in weiterer Folge, das Auge stellt sich auf Nahsehen ein (vgl. Freyler 1985:180ff; Patzelt 2005:4; Internet dt. 5 [05.05.2009]).

Die Ziliarfortsätze sind aus einer zweischichtigen Haut, dem Ziliarepithel, aufgebaut und produzieren das Kammerwasser, welches den Augeninnendruck regelt sowie Hornhaut und Linse mit Nährstoffen versorgt (vgl. Patzelt 2005:4; Internet dt. 6 [05.05.2009]).

3.1.5 Die Netzhaut (Retina)

Die Netzhaut ist die innerste Augenhaut und liegt zwischen Choroidea und Glaskörper. Die Ora serrata bildet die Grenze zwischen dem lichtunempfindlichen und dem lichtempfindlichen Teil der Netzhaut. Letzterer unterteilt sich in insgesamt 10 Schichten, die wiederum 3 Neurone enthalten.

Das 1. Neuron wird aus den Zellkörpern der Photorezeptoren, den für das Schwarz-Weiß-Sehen bei Dunkelheit zuständigen Stäbchen und den für das Farbsehen am Tag verantwortlichen, lichtempfindlichen Zapfen (Rot-, Grün- und Blauzapfen) gebildet. Es findet sich in der äußeren Körnerschicht (Stratum nucleare externum).
Das 2. Neuron liegt in der inneren Körnerschicht (Stratum nucleare internum) und besteht aus Zellkörpern der Bipolarzellen, Horizontalzellen und amakrinen Zellen.
Das 3. Neuron setzt sich aus den Zellkörpern multipolarer Ganglienzellen zusammen und ist in der Ganglienzellschicht, dem Stratum ganglionicum enthalten. Das Licht durchquert alle drei Neuronen hintereinander und trifft dann auf die Photorezeptoren. Diese enthalten Farbstoffe, die bei Lichteinwirkung in einem fotochemischen Abbauprozess zerfallen und damit elektrische Impulse in den Zellen auslösen. Die Impulse werden zunächst an die Bipolarzellen zurückgeleitet und gelangen von dort über die Ganglienzellen zum Sehnerv, der sie direkt in das Gehirn transportiert (vgl. Lippert 2006:581f).

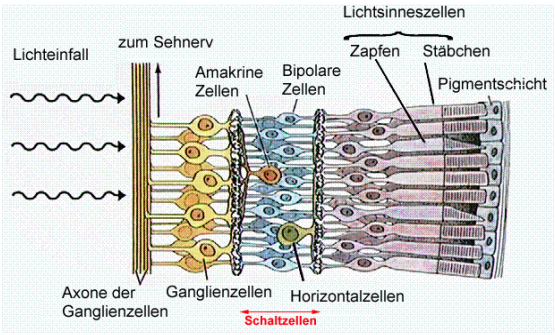

Abb. 4: Querschnitt der Netzhaut (Retina)

Die Macula lutea („gelber Fleck“) ist die Stelle auf der Netzhaut, an der das Sehen am schärfsten ist. Sie befindet sich im Zentrum der Retina und in ihrer Mitte wiederum findet sich eine kleine zentrale Grube, die auch als Fovea centralis bezeichnet wird (Abb. 5). Die Fovea enthält ausschließlich Zapfen, von denen jeder einer eigenen Ganglienzelle zugeordnet ist, wogegen sich die in den peripheren Bereichen der Netzhaut befindenden Photorezeptoren eine Ganglienzelle mit anderen Rezeptoren teilen müssen (das Auge besitzt etwa eine Million Ganglienzellen sowie 110 Millionen Stäbchen und 6 Millionen Zapfen). Aus diesem Grund, nehmen wir Gegenstände tagsüber scharf, im Dunkeln dagegen verschwommen wahr. Für das Sehen im Dunkeln ist diese Stäbchen-

Ganglienverteilung allerdings nützlich, da so die einzelnen Informationen vieler Stäbchen zusammengefasst und weitergeleitet werden.

Etwa 3,5 mm von der Macula entfernt befindet sich die Sehnervpapille – jene Stelle, an der sich die einzelnen Nervenfasern der Ganglienzellen zum Sehnerv (Nervus opticus) verbinden, der den Augapfel durch die Lederhaut verlässt. Hier befinden sich keine Photorezeptoren und somit kann mit diesem Teil der Netzhaut, der als „Blinder Fleck“ bezeichnet wird, nichts gesehen werden (vgl. Patzelt 2005:4ff; Internet dt. 6 [09.05.2009]).

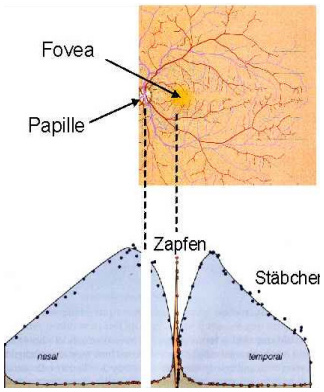

Abb. 5: Fovea centralis

3.1.6 Die Regenbogenhaut (Iris) und die Pupille

Die Regenbogenhaut (Iris) hat einen ungefähren Durchmesser von etwa 12 mm und besteht aus elastischem Bindegewebe. In der Mitte befindet sich eine kreisrunde Öffnung, die Pupille, die mit Hilfe zweier Muskel je nach Lichtintensität erweitert oder verengt werden kann (Adaptation). Somit fungiert die Iris als Lichtblende des Auges.

Die Regenbogenhaut setzt sich aus zwei Blättern zusammen – dem hinteren Pigmentblatt und dem vorderen Irisstroma. Das Pigmentblatt besteht aus zwei stark pigmentierten, eng gereihten Zellschichten und bewirkt die Undurchsichtigkeit der Iris. Das Irisstroma ist aus elastischen Kollagenfasern aufgebaut und enthält zahlreiche Blutgefäße. In diesem Teil der Iris finden sich Pigmentzellen (Chromatophoren), deren Menge und Dichte die Augenfarbe bestimmen. Ist die Regenbogenhaut braun, so finden sich im Stroma viele,

dicht angeordnete Chromatophoren. Bei blauer Iris sind nur wenige Pigmentzellen enthalten.

Zwei Muskeln sind für die Weitung (Mydriasis) oder Verengung (Miosis) der Pupille zuständig. Um das Auge bei starker Lichteinstrahlung zu schützen, verengt der dicke, ringförmige Sphinktermuskel (Musculus sphincter pupillae) die Pupille. Bei geringem Lichteinfall wird die Pupille durch den dünneren, radiär verlaufenden Dilatatormuskel (Musculus dilatator pupillae) geweitet (vgl. Freyler 1985:176ff; Grehn 1998:176).

3.1.7 Die Linse (Lens)

Die Linse ist ein elliptisch geformter Körper, der direkt hinter der Iris, eingebettet in den Glaskörper, liegt. In ihrer Position festgehalten wird sie durch die Zonulafasern des Ziliarkörpers (siehe 2.1.4.). Die Linse enthält weder Nerven noch Blutgefäße und ist damit kristallklar. Die Versorgung mit Nährstoffen erfolgt ausschließlich durch das Kammerwasser.

Der natürliche Zustand der Linse ist die Fernsicht, in dieser Stellung beträgt die Brechkraft der Linse etwa 19 Dioptrien, womit sie neben der Hornhaut eine bedeutende Rolle für die Gesamtbrechkraft des Auges spielt. Durch Kontraktion des Ziliarmuskels wölbt sich die Linse und kann ihre Brechkraft auf bis zu 33 Dioptrien erhöhen (Nahakkomodation).

Die Linse besteht im Wesentlichen aus einem harten und wasserarmen Linsenkern, einer wasserreicheren, weichen Linsenrinde sowie einer elastischen, die Linse umschließenden Basalmembran (Linsenkapsel). Die Linse wächst von außen nach innen, d.h. die am Linsenrand nachwachsenden Fasern legen sich zwiebelartig um die älteren Fasern, sodass im Laufe der Jahre der harte Kern wächst und die Linse dadurch an für die Akkomodation (siehe 2.2.) wichtiger Elastizität verliert. Die Linse kann sich nicht mehr auf nahe Entfernungen einstellen und verharrt in ihrer natürlichen Stellung – es kommt zur Alterssichtigkeit (Presbyopie) (vgl. Freyler 1985:232ff; Grehn 1998:145f).

3.1.8 Die Augenkammern und das Kammerwasser (Humor aquosus)

Zwischen der Rückseite der Hornhaut, der Iris und dem vorderen Teil der Linse befindet sich die vordere Augenkammer (Camera anterior bulbi). Die Hinterkammer (Camera posterior bulbi) ist wesentlich kleiner und wird durch die Hinterseite der Iris, die Vorderfläche der Linse sowie seitlich von den Ziliarfortsätzen und Zonulafasern begrenzt.

Das Kammerwasser (Humor aquosus) wird in den Ziliarfortsätzen des Strahlenkörpers gebildet und gelangt über die Zonulafasern in die Hinterkammer. Von dort fließt es entlang der Linse und Iris durch die Pupille in die Vorderkammer. Für den Abfluss des Kammerwassers aus dem Auge sorgt der zwischen Iris und Cornea gelegene Kammerwinkel (Angulus iridocornealis), der aus einem schwammigen, netzartigen Gewebe, dem Trabekelwerk (Trabeculum corneosclerale) besteht. Durch das Trabekelwerk sickert das Kammerwasser in den ringförmigen Schlemm-Kanal, der aus 20-30 Sammelkanälchen besteht und das Wasser in die Blutbahn abtransportiert (siehe Abb. 6).
Ein geringer Teil des Kammerwassers, ca. 15%, verlässt das Auge auf dem uveoskleralen Weg. Das Kammerwasser strömt in den Raum zwischen Aderhaut und Sklera und wird entweder von der Aderhaut aufgenommen oder fließt über die Lederhaut in die Augenhöhle.

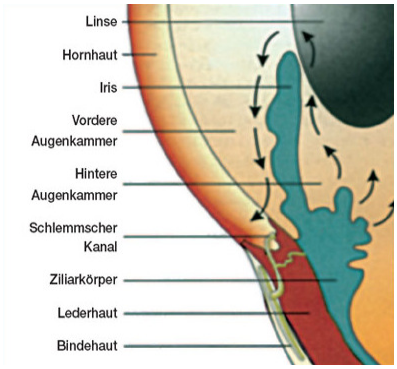

Abb. 6: Zirkulation des Kammerwassers

Das Kammerwasser besteht in erster Linie aus Eiweißen, Aminosäuren und Zucker und dient der Versorgung der blutgefäßfreien Linse und Hornhaut. Die Kammerwasserproduktion beträgt zwischen 2 und 6 µ l/min, was bedeutet, dass sich der

Inhalt der beiden Kammern alle 1-2 Stunden erneuert. Durch das Verhältnis zwischen Produktion und Abfluss wird im Auge ein konstanter Druck erzeugt, der das Auge in seiner Form erhält. Wird der Abfluss des Kammerwassers behindert, so kommt es zu einer Störung dieses Verhältnisses. Der Augeninnendruck steigt an und kann zum Krankheitsbild des Grünen Stars (Glaukom) führen (vgl. Grehn 1998:6ff; Freyler 1985:179f und 265ff; Internet dt. 6 [10.05.2009]).

3.1.9 Der Glaskörper (Corpus vitreum)

Der größte Teil des Augeninneren zwischen Linse und Netzhaut wird vom transparenten Glaskörper (Corpus vitreum) ausgefüllt. Er besteht zu 99% aus Wasser und ist frei von Gefäßen und Nerven, wodurch das einfallende Licht ungehindert bis zur Netzhaut durchdringen kann. Das enthaltene Wasser wird durch Hyaluronsäure gebunden und mit Hilfe von Kollagenfibrillen stabilisiert, wodurch auch die gallertartige Konsistenz zustande kommt (vgl. Grehn 1998:247; Freyler 1985:299ff).

3.2 TERMINOLOGIE ZU ANATOMIE UND PHYSIOLOGIE

Deutsche Benennung	**Adaptation**
Definition	„Die Anpassung des Gesichtssinnes an verschiedene Leuchtdichteverhältnisse (als Sofort- und als Daueradaptation), vollzogen durch Änderung der Pupillenweite (…)“.
Quelle	Roche Lexikon Medizin 2003:17
Kontext	„Die Adaptation regelt daher immer die genaue Dosierung der Lichtintensität für das Auge, indem sie die Irismuskulatur wie eine Blende öffnet und verkleinert“.
Quelle	Internet dt. 27
Synonym	Anpassung
Teil	Helladaptation, Dunkeladaptation
Englische Benennung	**adaptation**
Definition	“The normal adjustment of the eye to variations in intensity of light”.
Quelle	Dorland’s Illustrated Medical Dictionary 2003:26
Kontext	“The process of the eye becoming used to a certain amount of light is called adaptation”.
Quelle	Internet engl. 15
Synonym	adjustment
Teil	light adaptation, dark adaptation

Deutsche Benennung	**Aderhaut**
Definition	„Gefäß- und pigmentreicher Teil der mittleren Augenhaut (Tunica vasculosa bulbi), wegen ihres dunklen Aussehens auch als Uvea bezeichnet; reicht vom Sehnervaustritt zur Ora serrata der Retina“.

Quelle	Pschyrembel 2007:341
Kontext	„Die Aderhaut dient der Ernährung der Photorezeptoren der Netzhaut und hält die Temperatur des Auges konstant. Ihr dichtes Nervengeflecht enthält keine sensiblen Fasern“.
Quelle	Patzelt 2005:4
Wissenschaftliche Bezeichnung	Choroidea, Chorioidea
Ganzes	Augapfel

Englische Benennung	**choroid**
Definition	“The thin, pigmented, vascular coat of the eye extending from the ora serrata to the optic nerve; it furnishes blood supply to the retina and conducts arteries and nerves to the anterior structures”.
Quelle	Dorland's Illustrated Medical Dictionary 2003:359
Kontext	“Structurally, the choroid consists largely of a dense capillary plexus, with its small arteries and veins of supply”.
Quelle	Williams 1995:1326
Synonym	Chorioid, choroidea, chorioidea
Ganzes	eyeball

Deutsche Benennung	**Akkomodation**
Definition	„Fähigkeit des Auges, den Brechwert der Linse der Entfernung des fixierten Gegenstandes so anzupassen, dass er in der Netzhautebene (in der Fovea centralis) scharf abgebildet wird (…)“.
Quelle	Pschyrembel 2007:36
Kontext	„Da die Akkomodation der Naheinstellung des Auges dient, ist sie mit einer entsprechenden Konvergenz der Augen verbunden (…) individuell unterschiedlich ist eine

	Akkomodation auch ohne gleichzeitige Änderung der Konvergenz (und umgekehrt) möglich“.
Quelle	Küchle 1998:74
Synonym	Anpassung
Teil	Fernakkomodation, Nahakkomodation

Englische Benennung	**accomodation**
Definition	“The increase in thickness and convexity of the eye’s lens in response to ciliary muscle contraction in order to focus the image of an external object on the retina”.
Quelle	Stedman’s Medical Dictionary 2000:9
Kontext	“When the ciliary muscle has contracted as much as it can, the lens has assumed its greatest convexity, and its maximum amount of accommodation is now in force”.
Quelle	Internet engl. 8
Synonym	adjustment
Teil	negative accommodation, positive accomodation

Deutsche Benennung	**amakrine Zelle**
Definition	„Kurze Fortsätze besitzende multipolare Nervenzelle in der inneren Körnerschicht der Netzhaut des Auges. Diese Zellen vermitteln – quer assoziierend – Verbindungen zwischen Bahnen von Rezeptoren zu jeweils mehreren hell- und dunkelaktivierten Ganglienzellen (…)“.
Quelle	Roche Lexikon Medizin 2003:59
Kontext	„Die Amakrinzellen kommen in der Vertebratennetzhaut in mehr als 20 Variationen vor, mit unterschiedlichen Transmittern, Synapsenstrukturen und Verschaltungen“.
Quelle	Speckmann/Hescheler/Köhling 2008:98
Synonym	Amakrinzelle

Ganzes	Nervenzelle
Englische Benennung	**amacrine cell**
Definition	"A nerve cell with short branching dendrites but believed to lack an axon; Cajal described and named such cells in the retina".
Quelle	Stedman's Medical Dictionary 2000:308
Kontext	"(…) It has since been discovered that amacrine cell dendrites function both as axons and dendrites, and make both incoming and outgoing synapses (…)".
Quelle	Williams 1995:1345
Ganzes	nerve cell

Deutsche Benennung	**Augapfel**
Definition	„Der Augapfel (Bulbus oculi) ist ein annähernd kugeliges Gebilde (Ø ca. 24 mm) mit mehrschichtiger Wand, die – von außen nach innen – gebildet wird von der Lederhaut (Sclera), die vorn in die Hornhaut (Cornea) übergeht, von der gefäßführenden Aderhaut (Choroidea), die sich vorn zum Strahlenkörper (Corpus ciliare) verdickt und deren vorderer Teil die die Pupille begrenzende Regenbogenhaut (Iris) bildet, sowie von der Netzhaut (Retina); wird größtenteils ausgefüllt vom gallertigen Glaskörper (Corpus vitreum), vor dem (…) die Augenlinse gelegen ist".
Quelle	Roche Lexikon Medizin 2003:158
Kontext	„Hornhaut und Sklera bilden zusammen die äußere Hülle des Augapfels und geben ihm seine sphärische Form".
Quelle	Patzelt 2005:2
Wissenschaftliche Bezeichnung	Bulbus oculi
Synonym	Bulbus
Teil	Aderhaut, Bindehaut, Glaskörper, Hinterkammer, Hornhaut, Iris, Lederhaut, Linse, Netzhaut, Pupille,

	Schlemm-Kanal, Sehnerv, Vorderkammer, Trabekelwerk, Ziliarkörper
Englische Benennung	**eyeball**
Definition	"In shape the eyeball (bulbus oculi) is a large sphere, with the segment of a smaller sphere, the cornea, in front. It is composed of three coats: the external tough fibrous tunic or layer, consisting of the white sclera over most of the eyeball and the cornea on the anterior surface; the middle vascular tunic or uvea, consisting of the choroid, the ciliary body, and the iris; and the internal tunic, which is neural and sensory and consists primarily of the retina".
Quelle	Dorland's Illustrated Medical Dictionary 2003:660
Kontext	"Each eyeball is located in the anterior orbit, nearer to the roof and lateral wall than to the other walls, and occupies only one-fifth of the orbital cavity".
Quelle	Bron et al1996:211
Synonym	bulb of the eye, globe
Teil	anterior chamber, choroid, ciliary body, conjunctiva, cornea, iris, lens, optic nerve, posterior chamber, pupil, retina, Schlemm's canal, sclera, trabecular meshwork, vitreous body

Deutsche Benennung	**Augenhaut, äußere**
Definition	„Die äußere Augenhaut besteht aus der weißen Sclera, die den hinteren, größeren Teil des Augapfels überzieht, und der durchsichtigen Cornea".
Quelle	Springer Lexikon Medizin 2004:2182
Kontext	„Die äußere Augenhaut besteht aus festem Bindegewebe. Sie schützt den Augapfel und verleiht ihm seine Form".
Quelle	Internet dt. 15
Wissenschaftliche Bezeichnung	Tunica fibrosa bulbi

Synonym	fibröse Augenhaut
Ganzes	Augapfel
Teil	Hornhaut, Lederhaut
Englische Benennung	**fibrous layer**
Definition	"The outer of the three tuncics of the eye, comprising the cornea and the sclera".
Quelle	Dorland's Illustrated Medical Dictionary 2003:1972
Kontext	"The fibrous layer of the eyeball has an opaque posterior tunica sclera and a transparent anterior tunica cornea".
Quelle	Williams 1995:1322
Synonym	tunica fibrosa oculi, tunica externa oculi (mondofacto), fibrous tunic of eyeball, external layer
Ganzes	eyeball
Teil	cornea, sclera

Deutsche Benennung	**Augenhaut, innere**
Definition	„Die innere Augenhaut umfasst die Netzhaut (Retina), den Sehnerven (Nervus opticus) und die Netzhautgefäße (Vasa sanguinea retinae)".
Quelle	Springer Klinisches Wörterbuch 2007:1883
Kontext	„Die innere Augenhaut besteht aus 2 Lamellen (Pigmentepithel und Netzhaut), die sich aus dem ZNS ableiten".
Quelle	Internet dt. 29.2
Wissenschaftliche Bezeichnung	Tunica interna bulbi, Tunica nervosa
Ganzes	Augapfel
Teil	Netzhaut, Sehnerv, Netzhautgefäße

Englische Benennung	**internal tunic**
Definition	"The innermost of the three tunics of the eye; it is nervous and sensory and consists primarily of the retina and its blood vessels".
Quelle	Dorland's Illustrated Medical Dictionary 2003:1972
Kontext	"The internal tunic, which is comprised of both an internal nervous layer and an external pigmented layer, creates an almost encompassing effect on the choroid".
Quelle	Internet engl. 2
Synonym	inner layer, internal layer, tunica sensorial bulbi, middle vascular tunic, uveal tract, nervous tunic of eyeball
Ganzes	eyeball
Teil	blood vessels of retina, optical nerve, retina

Deutsche Benennung	**Augeninnendruck**
Definition	„Druck im Augeninneren; liegt beim Erwachsenen zwischen 10-21 mm Hg (…) Die Bestimmung (Tonometrie) erfolgt indirekt, z.B. mit dem Applanationstonometer (…)".
Quelle	Springer Klinisches Wörterbuch 2007:164
Kontext	„Der Augeninnendruck hängt von der Menge des laufend gebildeten und abfließenden Kammerwassers ab".
Quelle	Speckmann/Hescheler/Köhlig 2008:92
Synonym	Intraokulärer Druck (IOD), Augenbinnendruck
Nachweis durch	Tonometrie
Englische Benennung	**intraocular pressure (IOP)**
Definition	"The pressure of the fluids of the eye against the tunics. It is produced by continual renewal of the fluids within the interior of the eye, and is altered in certain pathological

	conditions (e.g. glaucoma). It may be roughly estimated by palpation of the eye or measured, directly or indirectly, with specially devised instruments, the tonometers”.
Quelle	Dorland’s Illustrated Medical Dictionary 2003:1504
Kontext	“The inner pressure of the eye (intraocular pressure or IOP) depends upon the amount of fluid in the eye. If your eye’s drainage system is working properly then fluid can drain out and prevent a buildup”.
Quelle	Internet engl. 12
Synonym	intraocular tension
Nachweis durch	tonometry

Deutsche Benennung	**Bipolarzelle**
Definition	„Nervenzelle mit 2 getrennt (polar) abgehenden Fortsätzen, z.B. in den Ganglien des Innenohrs und in der Netzhaut (…)“.
Quelle	Roche Lexikon Medizin 2003:59
Kontext	„Bipolarzellen bohren sich mit ihrem dendritischen Fortsatz in die Füßchen der Zapfeninnensegmente hinein (…), oder sie bilden nur eine flache Synapse (…)“.
Quelle	Speckmann/Hescheler/Köhling 2008:98
Wissenschaftliche Bezeichnung	Neuronum bipolare
Ganzes	Nervenzelle
Englische Benennung	**bipolar cell**
Definition	“The bipolar cells are radially orientated neurons, each with one or more dendrites synapsing with cones or rods and horizontal cells and interplexiform cells in the outer plexiform lamina; a soma is located in the inner nuclear layer, and axonal branches in the inner plexiform layer synapsing with dendrites of ganglion cells or amacrine cells”.

Quelle	Williams 1995:1343
Kontext	"The bipolar cell sends a single dendrite in the direction of the receptors. This either synapses with one receptor (always a cone) or it splits into branches that synapse with more than one receptor".
Quelle	Internet engl. 14.1
Ganzes	neuron

Deutsche Benennung	**Bowman-Membran**
Definition	„Hauchdünne (10-20 µm), homogene vordere Basalmembran der Hornhaut (Cornea) unter dem Hornhautepithel".
Quelle	Springer Klinisches Wörterbuch 2007:247
Kontext	„Direkt unter der Basalmembran des Epithels befindet sich eine transparente Gewebeschicht, die als Bowman Membran bezeichnet wird. Sie besteht aus einer stabilen Proteinschicht (= Kollagen). Einmal verletzt kann die Bowman Membran vernarben und so stabil verheilen".
Quelle	Internet dt. 3
Wissenschaftliche Bezeichnung	Lamina limitans anterior corneae
Synonym	vordere Basalmembran, vordere Grenzmembran
Ganzes	Hornhaut
Englische Benennung	**Bowman's layer**
Definition	"A thin layer of the cornea beneath the outer layer of stratified epithelium, composed of condensed stroma, between it and the substantia propria".
Quelle	Dorland's Illustrated Medical Dictionary 2003:994
Kontext	"If buttonholing or a break in Bowman's layer occurs within the optical zone, the flap must be repositioned as

	well as possible, and the procedure must be postponed for 3 to 6 months”.
Quelle	Davis et al 2000:67f
Synonym	Bowman’s membrane, lamina elastica anterior
Ganzes	cornea

Deutsche Benennung	**Chromatophor**
Definition	„Aus der Neuralleiste stammende Pigmentzellen, die beim Menschen nur als Melanozyten vorkommen“.
Quelle	Pschyrembel 2007:344
Kontext	„Die Menge der Chromatophoren bestimmt die Augenfarbe: Braune Augen haben am meisten Pigment, blaue am wenigsten“.
Quelle	Patzelt 2005:4
Ganzes	Pigmentzelle
Englische Benennung	**chromatophore**
Definition	“Any pigmentary cell or color-producing plastid, such as those of the cutis of deep layers of the epidermis”.
Quelle	Dorland’s Illustrated Medical Dictionary 2003:360
Kontext	“Depending on the colour of their pigment, chromatophores are termed melanophores (black), erythrophores (red), xanthophores (yellow), or leucophores (white). The distribution of the chromatophores and the pigments they contain determine the colour patterns of an organism”.
Quelle	Internet engl. 5.3
Ganzes	pigmentary cell

Deutsche Benennung	Descemet-Membran
Definition	„Zarte (5-10 µm) Basalmembran zwischen Hornhautsubstanz (Substantia propria corneae) und hinterem Hornhautepithel (Epithelium posterius)“.
Quelle	Springer Klinisches Wörterbuch 2007:1014
Kontext	„Als Basallamina des Hornhautendothels entsteht die elastische Descemet-Membran, wobei ihre Dicke von 3-4 µm bei Geburt auf 10-12 µm im Alter zunimmt“.
Quelle	Nitsch 2003:558
Wissenschaftliche Bezeichnung	Lamina limitans posterior corneae
Synonym	hintere Basalmembran, hintere Grenzmembran, lamina elastica posterior Descemeti
Ganzes	Hornhaut
Englische Benennung	**Descemet's membrane**
Definition	„A thin hyaline membrane between the substantia propria and the endothelial layer of the cornea”.
Quelle	Dorland's Illustrated Medical Dictionary 2003:994
Kontext	“Descemet's membrane is the basal lamina of the corneal endothelium and first appears at the second month of gestation”.
Quelle	Bron et al 1997:251
Synonym	posterior limiting lamina, lamina elastica posterior (Descemeti)
Ganzes	cornea

Deutsche Benennung	Dilatatormuskel
Definition	„Radiär gestellte glatte Muskelzellen zwischen Pigmentepithel und Stroma der Iris“.

Quelle	Pschyrembel 2007:1257
Kontext	„Der Dilatatormuskel ist ein integraler Bestandteil des vorderen Anteiles des Pigmentblattes der Iris“.
Quelle	Freyler 1985:178
Wissenschaftliche Bezeichnung	Musculus dilatator pupillae
Synonym	Dilatator, Pupillenöffner
Ganzes	Muskel
Englische Benennung	**dilator pupillae muscle**
Definition	“Radially disposed layer of muscular processes of the myoepithelial cells that form the epithelium of the posterior surface of the iris, which extends from the papillary to the ciliary margin; sympathetic stimulation causes contraction, which slowly dilates the pupil to allow more light to reach the retina”.
Quelle	Stedman’s Medical Dictionary 2000:1144
Kontext	“Close to the pupil margin, dilator muscle processes fuse with the deep surface of the sphincter (…)”.
Quelle	Bron et al 1997:328
Synonym	dilatator, dilator muscle
Ganzes	muscle

Deutsche Benennung	**Fovea centralis**
Definition	„Die etwa 4 mm schläfenwärts der Sehnervenpapille im Bereich des „gelben Flecks“ gelegene kleine Netzhautgrube. Stelle des schärfsten Sehens, da hier die nicht an der Lichtreizaufnahme beteiligten Schichten der Netzhaut zur Seite gedrängt sind“.
Quelle	Roche Lexikon Medizin 2003:640
Kontext	„Die Fovea centralis liegt 3-4 mm temporal (= 15 Grad)

	und etwas unterhalb der Papille“.
Quelle	Lang 2008:294
Synonym	Sehgrube, Fovea
Ganzes	Macula lutea
Teil	Foveola
Englische Benennung	**central fovea**
Definition	“A tiny pit, about 1 degree wide, in the center of the macula lutea, which in turn presents an extremely small depression (foveola) containing rodlike elongated cones; it is the area of most acute vision, because here the layers of the retina are spread aside, permitting light to fall directly on the cones”.
Quelle	Dorland’s Illustrated Medical Dictionary 2003:733
Kontext	“Near the centre of the retina is an oval, yellowish area, the macula lutea, which has a central depression, the fovea centralis, where visual resolution is highest”.
Quelle	Williams 1995:1334
Synonym	fovea
Ganzes	macula lutea
Teil	foveola

Deutsche Benennung	**Ganglienzellen**
Definition	„Die Ganglienzellen sind multipolare Neurone mit einem Durchmesser von 10-30 µm und einem großen Zellkern. Die Dendriten variieren in Zahl und Verzweigungsmuster. Die Axone laufen in der Nervenfaserschicht in radialer Richtung zum Discus opticus und werden dort zum Nervus opticus gebündelt“.
Quelle	Beninghoff/Drenkhahn 2004:692
Kontext	„Das 3. Neuron wird von den Ganglienzellen gebildet.

	Diese begrenzen mit ihren Axonen die Netzhaut zum Glaskörper hin“.
Quelle	Grehn 1998:199
Synonym	Optikusganglienzelle
Ganzes	Neuron
Englische Benennung	**ganglion cells of retina**
Definition	“The nerve cells of the retina whose central processes (axons) form the optic nerve; their peripheral processes synapse with the bipolar cells and through them with the rod and cone cells; these cell bodies are round or flask-shaped and vary considerably in size”.
Quelle	Dorland’s Illustrated Medical Dictionary 2003:320
Kontext	“Ganglion cell bodies form a single stratum in most of the retina but as the macula is approached they become progressively more numerous, and in the macular area they are ranked in about 10 rows, diminishing again towards the fovea, from which they are almost absent”.
Quelle	Williams 1995:1344
Ganzes	neuron

Deutsche Benennung	**Ganglienzellschicht**
Definition	„Die Ganglienzellschicht besteht aus Ganglienzellen (3. Neuron der Sehbahn) und deplatzierten Amakrinzellen“.
Quelle	Benninghoff/Drenckhahn 2004:692
Kontext	„Durch die Verschaltungen der Nervenzellen in der Netzhaut wird dieses Signal verarbeitet, und in der abschließenden Ganglienzellschicht ist das Bild bereits nach unterschiedlichen Mustermerkmalen aufgetrennt, segmentiert“.
Quelle	Internet dt. 30
Wissenschaftliche	Stratum ganglionicum retinae, Stratum ganglionare

Bezeichnung	(Variante)
Ganzes	Netzhaut
Teil	Ganglienzellen
Englische Benennung	**ganglion cell layer**
Definition	"A layer of the pars nervosa retinae, situated between the inner molecular layer and the stratum opticum, or nerve fiber layer, consisting essentially of the ganglion cells of the retina (…)".
Quelle	Dorland's Illustrated Medical Dictionary 2003:1006
Kontext	"Ganglion cell layer. This is really a misnomer because it also contains the nuclei of the "displaced" amacrine cells, although its inner regions consist of the cell bodies, nuclei and initial segments of retinal ganglion cells of retinal ganglion cells of various classes".
Quelle	Williams 1995:1337
Synonym	ganglionic cell layer, ganglionic layer
Ganzes	retina
Teil	ganglion cells

Deutsche Benennung	**Glaskörper**
Definition	"Ein durchsichtiges, gallertig-weiches Gebilde, bestehend aus einem ultramikroskopisch feinen Fibrillennetz (Stroma vitreum; oberflächlich verdichtet als Membrana vitrea) und aus hyaluronsäurehaltigem Humor vitreus (98% Wasser); sein Quellungsdruck hält die Form des Augapfels aufrecht".
Quelle	Roche Lexikon Medizin 2003:363
Kontext	„Beim jungen Menschen ist die hintere Linsenkapsel so fest mit dem Glaskörper verbunden, dass sie kaum ohne Verletzung des Glaskörpers herauszunehmen ist".
Quelle	Lippert 2006:579

Wissenschaftliche Bezeichnung	Corpus vitreum
Ganzes	Augapfel
Englische Benennung	**vitreous body**
Definition	"A transparent jellylike substance filling the interior of the eyeball behind the lens of the eye; it is composed of a delicate network (vitreous stroma) enclosing in its meshes a watery fluid (vitreous humor)".
Quelle	Stedman's Medical Dictionary 200:221
Kontext	"The vitreous body fills the vitreous chamber, occupying about four-fifths of the eyeball".
Quelle	Williams 1995:1349
Synonym	hyaloid body, vitreous humor, vitreous
Ganzes	eyeball

Deutsche Benennung	**Hinterkammer**
Definition	„Raum zwischen Rückfläche der Regenbogenhaut, Linse und Ziliarkörper; das Epithel der Rückfläche der Regenbogenhaut bildet pro Tag ca. 2-3-ml Kammerwasser, das von der hinteren zur vorderen Augenkammer fließt".
Quelle	Springer Klinisches Wörterbuch 2007:786
Kontext	„Das Kammerwasser wird in der hinteren Augenkammer von dem Strahlenkörper gebildet, läuft zwischen Linse und Regenbogenhaut durch die Pupille in die vordere Augenkammer, dort zirkuliert es entlang der Hornhaut und läuft schließlich über kleine Kanalröhren, die im Winkel der vorderen Augenkammer liegen, aus dem Auge wieder ab".
Quelle	Internet dt. 6
Wissenschaftliche Bezeichnung	Camera posterior bulbi oculi

Synonym	hintere Augenkammer
Ganzes	Augapfel
Englische Benennung	**anterior chamber of eye**
Definition	"That portion of the aqueous-containing space between the cornea and the lens which is bounded in front by the iris, and behind by the lens and ciliary zonule".
Quelle	Dorland's Illustrated Medical Dictionary 2003:275f
Kontext	"Produced by a structure alongside the lens called the ciliary body, the aqueous passes into the posterior chamber and then flows forward through the pupil into the anterior chamber of the eye".
Quelle	Internet engl. 10.1
Synonym	camera oculi posterior, posterior chamber
Ganzes	eyeball

Deutsche Benennung	**Horizontalzellen**
Definition	„Die mit ihren kernhaltigen Zellkörpern in der inneren Körnerschicht der Netzhaut (Retina) gelegenen Interneuronen der Sehbahn".
Quelle	Roche Lexikon Medizin 2003:853
Kontext	„Die Horizontalzellen vermitteln einen Rückkoppelungsmechanismus zwischen den Fotorezeptoren. Sie dienen damit u.a. der Einstellung des Helligkeitsbereichs und der Bildung rezeptiver Felder".
Quelle	Speckmann/Hescheler/Köhling 2008:98
Ganzes	Nervenzelle
Englische Benennung	**horizontal cells**
Definition	"Cells in the outer part of the inner nuclear layer of the retina that lie with their axes more or less parallel with the

	surface. They are thought to connect the rods of one part of the retina with cones of another part”.
Quelle	Stedman’s Medical Dictionary 2000:311
Kontext	“Horizontal cells are important because they are probably at least in part responsible for the receptive-field surrounds of retinal ganglion cells; they represent the part of the indirect pathway about which we know the most”.
Quelle	Internet engl. 14.1
Ganzes	neuron

Deutsche Benennung	**Hornhaut**
Definition	„Vorderer durchsichtiger Teil der Augapfelhülle (Tunica fibrosa bulbi), der am Limbus cornae in die weiße Augenhaut (Sklera) übergeht“.
Quelle	Springer Klinisches Wörterbuch 2007:356
Kontext	„Die Hornhaut (…) ist das optische Fenster des Auges, das dem Menschen das Sehen erst ermöglicht. Nur aufgrund ihrer Transparenz ist auch der Augenarzt in der Lage, Strukturen des Augeninneren zu untersuchen“.
Quelle	Lang 2008:105
Wissenschaftliche Bezeichnung	Cornea, Kornea (Variante)
Synonym	Augenhornhaut
Ganzes	Augapfel
Teile	Bowman-Membran, Descemet-Membran, Hornhautendothel, Hornhautstroma, vorderes Epithel
Anmerkung	Hornhaut, Kornea oder Cornea werden in der Literatur gleichermaßen, auch als Synonyme innerhalb desselben Textes, verwendet.
Englische Benennung	**cornea**

Definition	"The transparent structure forming the anterior part of the sclera of the eye".
Quelle	Dorland's Illustrated Medical Dictionary 2003:419
Kontext	"The main function of the cornea is optical; it forms the principal refractive surface, accounting for some 70% (40-45 dioptres) of the total refractive poser".
Quelle	Bron et al 1997:233
Ganzes	eyeball
Teil	anterior corneal epithelium, Bowman's membrane, Descemet's membrane, endothelium, stroma

Deutsche Benennung	**Hornhautendothel**
Definition	„Es handelt sich um ein einschichtiges Plattenepithel (…) Das Korneaendothel reguliert den Wasserhaushalt des Stromas und ist für die Transparenz der Cornea unerlässlich".
Quelle	Benninghoff/Drenkhahn 2004:670
Kontext	„Das Endothel bildet die sehr dünne, am weitesten innen gelegene Schicht der Hornhaut. Die Endothelzellen sind wichtig, um die Transparenz der Hornhaut aufrechtzuerhalten".
Quelle	Internet dt. 3
Wissenschaftliche Bezeichnung	Epithelium posterius corneae
Synonym	hinteres Epithel, Endothel, Korneaendothel, Endothelium corneale
Ganzes	Hornhaut
Anmerkung	Die Bezeichnungen *Endothel* und *Hornhautendothel* werden in der Fachliteratur synonym verwendet
Englische Benennung	**corneal endothelium**

Definition	"The mesothelial layer covering the posterior surface or the posterior limiting lamina of the cornea".
Quelle	Dorland's Illustrated Medical Dictionary 2003:631
Kontext	"The endothelium is a single layer of hexagonal, cuboidal cells applied to the posterior aspect of Descemet's membrane".
Quelle	Bron et al 1997:255
Synonym	endothelium, endothelium corneale, anterior endothelium of cornea, posterior epithelium of cornea
Ganzes	cornea

Deutsche Benennung	**Hornhautrand**
Definition	„Der in die Sklera eingefalzte, von transparenter Bindehaut überzogene, 1-3 mm breite Rand der Hornhaut".
Quelle	Roche Lexikon Medizin 2003:1112
Kontext	„An ihrem Rand, dem Limbus cornae, geht die Hornhaut unmittelbar in die Sclera über".
Quelle	Benninghoff/Drenckhahn 2004:667
Wissenschaftliche Bezeichnung	Limbus corneae
Synonym	Perikornealring, Limbus
Ganzes	Augapfel
Englische Benennung	**corneal limbus**
Definition	"The junctional region between the cornea and the sclera, marked on the outer surface of the eyeball by a slight furrow, the sulcus sclerae".
Quelle	Dorland's Illustrated Medical Dictionary 2003:1046
Kontext	"The human corneal limbus is identified by the distinct features of the palisades of Vogt (POV), which contain

	pigment granules that are aligned with the microplicae of the epithelium”.
Quelle	Internet engl. 13
Synonym	corneal margin, sclerocorneal junction, corneoscleral junction, limbus of cornea
Ganzes	eyeball

Deutsche Benennung	**Hornhautstroma**
Definition	„Hauptschicht der Hornhaut des Auges (zwischen vorderer und hinterer Membrana limitans); besteht aus parallel zur Hornhautoberfläche verlaufenden, in Glykosaminoglykan-haltiger Grundsubstanz eingelagerten kollagenen Faserplatten (lichtdurchlässig, gefäßfrei, reich an sensiblen Nervenfasern)“.
Quelle	Roche Lexikon Medizin 2003:1777
Kontext	„Das Hornhautstroma verleiht der Hornhaut Festigkeit. Die spezielle Anordnung der Bindegewebsfasern im Hornhautstroma bedingt die Klarheit der Hornhaut“.
Quelle	Internet dt. 16
Wissenschaftliche Bezeichnung	Substantia propria corneae
Synonym	Stroma
Ganzes	Hornhaut
Englische Benennung	**corneal stroma**
Definition	“The fibrous, tough, and transparent main part of the cornea, between the anterior and the posterior limiting lamina”.
Quelle	Dorland’s Illustrated Medical Dictionary 2003:1782
Kontext	“Within the first 24 hours after excimer PRK, stromal wound healing begins, as inflammatory cells invade the corneal stroma from the tear film”.

Quelle	Krueger et al 1995:30
Synonym	stroma, corneal stromal bed, stroma of cornea
Ganzes	cornea
Anmerkung	In englischen Fachtexten finden sich am häufigsten die Bezeichnungen *corneal stroma* und *stromal bed*, die synonym verwendet werden

Deutsche Benennung	**Iris**
Definition	„Vorderer Teil der mittleren Augenhaut (Tunica vasculosa bulbi), der mit der Pupille den Lichteinfall auf die Netzhaut (Retina) reguliert“.
Quelle	Springer Klinisches Wörterbuch 2007:896
Kontext	„Neugeborene haben immer eine grau-blaue Iris, da sich das Pigmentblatt erst im Verlauf des 1. Lebensjahres allmählich ausbildet“.
Quelle	Lang 2008:192
Synonym	Regenbogenhaut
Ganzes	Augapfel
Teile	Chromatophoren, Dilatatormuskel, Irisstroma, Pupille, Sphinktermuskel
Englische Benennung	**iris**
Definition	“The circular pigmented membrane behind the cornea, perforated by the pupil; the most anterior portion of the vascular tunic of the eye, it is made up of a flat bar of circular muscular fibers surrounding the pupil, a thin layer of smooth muscle fibers by which the pupil is dilated, thus regulating the amount of light entering the eye (…)”.
Quelle	Dorland's Illustrated Medical Dictionary 2003:952
Kontext	“Iris colour is determined chiefly by the melanocytes in the stroma and anterior border layer”.

Quelle	Bron et al 1997:310
Synonym	Rainbow, halo, orris
Ganzes	eyeball
Teile	chromatophore, dilatator, pupil, sphincter, stroma of iris

Deutsche Benennung	**Irisstroma**
Definition	„Aus weichem Bindegewebe aufgebaute Hauptmasse der Regenbogenhaut (Iris)“.
Quelle	Springer Klinisches Wörterbuch 2007:896
Kontext	„Mit zunehmender Pigmentmenge im Irisstroma nimmt die Iris verschiedene Tönungen von grün-blau, zu grau und schliesslich zu Braun an“.
Quelle	Internet dt. 28
Wissenschaftliche Bezeichnung	Stroma iridis
Ganzes	Iris
Teil	Chromatophor
Englische Benennung	**stroma of iris**
Definition	“The delicate vascular connective tissue that lies between the anterior surface of the iris and the pars iridica retinae”.
Quelle	Internet engl. 3
Kontext	“The bright yellow color of the iris of the Great Horned Owl (*Bubo virginianus*) is due to unusual pigment cells in the iris stroma”.
Quelle	Internet engl. 16
Synonym	iris stroma
Ganzes	iris

Teil	chromatophore

Deutsche Benennung	**Kammerwasser**
Definition	„Die von den Fortsätzen des Ziliarkörpers (Corpus ciliare) abgesonderte wasserklare Flüssigkeit; enthält wenig Eiweiß und zahlreiche Stoffe des Blutplasma“.
Quelle	Roche Lexikon Medizin 2003:971
Kontext	„Das Auge regelt den Augeninnendruck durch die Produktion des Kammerwassers und durch dessen Abfluss über ein Kanalsystem, das nahe der Vorderkammer gelegen ist“.
Quelle	Internet dt. 6
Wissenschaftliche Bezeichnung	Humor aquosus
Englische Benennung	**aqueous humor**
Definition	“Clear, watery fluid that fills the anterior chamber and the posterior chamber in the front part of the eye and provides nutrients to structures in the anterior chamber”.
Quelle	Internet engl. 11
Kontext	“The front part of the eye is filled with a clear fluid called intraocular fluid or aqueous humor, made by the ciliary body”.
Quelle	Internet engl. 12
Synonym	intraocular fluid, hydatoid

Deutsche Benennung	**Kammerwinkel**
Definition	„Winkel zwischen Hornhaut und Regenbogenhaut in der vorderen Augenkammer, in dem das Kammerwasser durch Fontana-Räume in den Schlemm-Kanal geleitet wird; bei Abflussstörungen in diesem Bereich kommt es zur Erhöhung des Augeninnendruckes und evtl. zur

	Entwicklung eines Glaukoms“.
Quelle	Springer Lexikon Medizin 2004:1083
Kontext	„Das Kammerwasser wird vom Ziliarepithel in der hinteren Augenkammer gebildet und fließt durch die Pupille in die vordere Augenkammer. Hier gelangt es durch das Trabekelwerk des Kammerwinkels in den ringförmigen Schlemm-Kanal“.
Quelle	Patzelt 2005:4
Wissenschaftliche Bezeichnung	Angulus iridocornealis
Synonym	Iridokornealwinkel, Kammerbucht, Regenbogenhaut-Hornhaut-Winkel
Ganzes	Augapfel

Englische Benennung	**angle of anterior chamber of eye**
Definition	“The angle formed at the border of the anterior chamber by the trabecular reticulum, the ciliary body, and the part of the iris attached to the ciliary body”.
Quelle	Dorland’s Illustrated Medical Dictionary 2003:86
Kontext	“Anteriorly it is confluent with the periphery of the iris, externally to which it bounds the anterior chamber’s iridocorneal angle”.
Quelle	Williams 1995:1328
Synonym	chamber angle, angle of iris, angulus iridis, filtration angle, iridocorneal angle, iridial angle
Ganzes	eyeball

Deutsche Benennung	**Kollagen**
Definition	„Unlösliches, fibrilläres Protein, das als Gerüsteiweiß in Knochen, Knorpel, Zähnen, Sehnen, Gefäßwänden und der Haut vorhanden ist“.

Quelle	Springer Klinisches Wörterbuch 2007:967
Kontext	„Die Versuche, synthetisches und tierisches Kollagen in der Schönheitspflege zu verwenden, führten nur zu einem geringen Erfolg, vor allem deshalb, weil bisher kein biologisch aktives Kollagen gewonnen wurde, dessen Aminosäureketten identisch mit denen des Menschen waren“.
Quelle	Internet dt. 17
Ganzes	Protein
Teil	Kollagenfasern

Englische Benennung	**collagen**
Definition	“The major protein (comprising over half of that in mammals) of the white fibers of connective tissue, cartilage, and bone, that is insoluble in water but can be altered to easily digestible, soluble gelatins by boiling in water, dilute acids, or alkalis”.
Quelle	Internet engl. 3
Kontext	“Collagens differ in their ability to form fibers and to organize the fibers into networks. For example, type II is the major collagen in cartilage”.
Quelle	Internet engl. 4
Ganzes	protein
Teil	collagen fibers (AE)/fibres (BE)

Deutsche Benennung	**Kollagenfasern**
Definition	„Hauptsächlich aus Kollagen bestehende Stützfasern faseriger Bindegewebe; Kollagenfasern sind weiß-opak und haben eine Dehnbarkeit von ca. 5% (…) Kollagenfasern sind die mit Abstand häufigsten Fasern des Bindegewebes und kommen in praktisch allen Geweben vor“.
Quelle	Springer Klinisches Wörterbuch 2007:968f

Kontext	„Kollagenstäbe werden durch eine streng festgelegte, von verschiedenen Einflüssen abhängige Anordnung von festen Kollagenfasern (Moleküle) gebildet. Diese Anordnung ist jenem Vorgang ähnlich, bei dem Ziegel und Mörtel geschichtet werden, um eine Ziegelmauer zu errichten“.
Quelle	Internet dt. 18
Synonym	kollagene Fasern
Ganzes	Kollagen
Englische Benennung	**collagen fibers (AE)/fibres (BE)**
Definition	“The soft, flexible, white fibers which are the most characteristic constituent of all types of connectice tissue, consisting of the protein collagen, and composed of bundles of fibrils that are in turn made up of smaller units (unit fibrils or microfibrils) which show a characteristic crossbanding with a major periodicity of approximately 65 mm”.
Quelle	Dorland’s Illustrated Medical Dictionary 2003:690
Kontext	“The collagen fibres that make up the corneal stroma (middle layer) are arranged in a strictly regular, geometric fashion”.
Quelle	Internet engl. 5.2
Synonym	collagenous fibers (AE)/fibres (BE)
Ganzes	collagen

Deutsche Benennung	**Körnerschicht, äußere**
Definition	„Die Schicht der Zellkörper der Stäbchen- und Zapfenzellen“.
Quelle	Roche Lexikon Medizin 2003:1767
Kontext	„Die Zellkerne der Rezeptoren bilden die äußere Körnerschicht, so benannt nach dem Aussehen im histologischen Schnitt bei schwacher Vergrößerung“.

Quelle	Grehn 2006:225
Wissenschaftliche Bezeichnung	Stratum nucleare externum
Ganzes	Netzhaut
Teil	Photorezeptoren

Englische Benennung	**outer nuclear layer**
Definition	"The layer of the pars nervosa retinae, situated between the external limiting membrane and the external plexiform layer, consisting essentially of the rod and cone granules (nuclei)".
Quelle	Dorland's Illustrated Medical Dictionary 2003:1007
Kontext	"Nasal to the disc the outer nuclear layer is 45 µm thick and has 8-9 rows of nuclei, at the temporal disc only four rows of nuclei are present and the thickness is reduced to 22 µm (…)".
Quelle	Bron et al 1997:473
Synonym	external nuclear layer
Ganzes	retina
Teil	photoreceptors

Deutsche Benennung	**Körnerschicht, innere**
Definition	„Die Schicht der bipolaren Nervenzellen (Bipolare) als 2. Glied der Neuronenkette der Sehbahn; ferner Stützzellen = Gliozyten, Horizontalzellen und amakrine Zellen".
Quelle	Roche Lexikon Medizin 2003:1767
Kontext	„Bipolare Zellen sind Hauptmasse der inneren Körnerschicht".
Quelle	Nitsch 2003:570

Wissenschaftliche Bezeichnung	Stratum nucleare internum
Ganzes	Netzhaut
Teil	Bipolarzellen, Horizontalzellen, amakrine Zellen
Englische Benennung	**inner nuclear layer**
Definition	"The layer of the retina composed of the cell bodies of bipolar cells, horizontal cells, and some of the cell bodies of amacrine cells".
Quelle	Stedman's Medical Dictionary 2000:975
Kontext	"The inner nuclear layer consists of 8-12 rows of closely packed nuclei of the bipolar cells, horizontal cells, amacrine cells (…)".
Quelle	Bron et al 1997:477
Synonym	internal nuclear layer
Ganzes	retina
Teil	bipolar cells, horizontal cells, amacrine cells

Deutsche Benennung	**Lederhaut des Auges**
Definition	„Hinterer, nicht-durchsichtiger Teil der äußeren Augenhaut (tunica fibrosa bulbi), der den größten Teil des Augapfels überzieht; der Sulcus sclerae markiert den Übergang von Sclera und Cornea (Hornhaut) auf der Außenseite (…) Im vorderen Bereich ist sie von Bindehaut (Tunica conjunctiva) überzogen".
Quelle	Springer Klinisches Wörterbuch 2007:1678
Kontext	„Die Lederhaut entwickelt sich zusammen mit der Aderhaut aus dem Mesoderm, das die Augenblase umgibt. Im 20-mm-Stadium beginnt allmählich die Differenzierung dieser Struktur in Lederhaut und Aderhaut, aber erst im 4. Monat umgibt die Lederhaut als derbe äußere Augenhaut den gesamten Bulbus".

Quelle	Freyler 1985:169f
Wissenschaftliche Bezeichnung	Sclera, Sklera (Variante)
Synonym	harte Augenhaut, weiße Augenhaut
Ganzes	Augapfel
Anmerkung	Lederhaut und Sklera bzw. Sclera (unterschiedliche Schreibweise) werden in der Literatur synonym verwendet.
Englische Benennung	**sclera**
Definition	"The tough, white outer coat of the eyeball, covering approximately the posterior five-sixth of its surface, continuous anteriorly with the cornea and posteriorly with the external sheath of the optic nerve".
Quelle	Dorland's Illustrated Medical Dictionary 2003:1667
Kontext	"The sclera is composed of dense collagenous tissue mixed with infrequent elastic fibres and interspersed with flat fibroblasts".
Quelle	Williams 1995:1324
Synonym	Sclerotica, tunica albuginea oculi, tunica sclerotica, sclerotic coat
Ganzes	eyeball

Deutsche Benennung	**Linse**
Definition	„Die Linse liegt zwischen Iris und Glaskörper und ist seitlich über die Zonulafasern mit dem Ziliarkörper verbunden. Sie ist ein bikonvexer, transparenter, ellipsoider Körper, dessen Vorderfläche (Facies anterior) den Pupillenrand der Iris berührt und mit dem vorderen Pol (Polus anterior) und seinem Umfeld in die Vorderkammer ragt".
Quelle	Benninghoff/Drenckhahn 2004:680
Kontext	„Ab einem Alter von etwa 45 bis 50 Jahren ist die

	Elastizität der Linse verringert, so dass sich das Auge nicht mehr so gut auf nähere Objekte einstellen kann (die so genannte Akkomodation lässt nach)“.
Quelle	Huber/Lackner 2005:25
Wissenschaftliche Bezeichnung	Lens (cristallina)
Synonym	Augenlinse
Ganzes	Augapfel
Teil	Linsenkapsel, Linsenkern, Linsenrinde

Englische Benennung	**lens**
Definition	“The transparent biconvex body of the eye situated between the posterior chamber and the vitreous body, constituting part of the refracting mechanism of the eye”.
Quelle	Dorland’s Medical Dictionary 2003:1013
Kontext	“(…) These age-related changes occur within the proteins in the lens, making the lens harder and less elastic with the years”.
Quelle	Internet engl. 6
Synonym	crystalline lens, lens crystallina
Ganzes	eyeball
Teil	capsula of lens, cortex of lens, nucleus of lens

Deutsche Benennung	**Linsenkapsel**
Definition	„Die Kapsel ist eine dicke Basalmembran. Sie wird von den Linsenepithelzellen produziert und umschließt die Linse als eine elastische Hülle“.
Quelle	Benninghoff/Drenckhahn 2004:681
Kontext	„Die vordere Linsenkapsel ist elastisch und gleichzeitig auch fest. Unter der vorderen Linsenkapsel und am

	Linsenäquator befindet sich das Linsenepithel“.
Quelle	Internet dt. 19
Wissenschaftliche Bezeichnung	Capsula lentis
Synonym	Kapsel
Ganzes	Linse
Englische Benennung	**lens capsule**
Definition	“The elastic envelope covering the lens of the eye and fusing with the fibers of the ciliary zonule”.
Quelle	Dorland’s Illustrated Medical Dictionary 2003:287
Kontext	“The zonular fibres are inserted into the lens capsule, a basement membrane completely enclosing the eye”.
Quelle	Williams 1995:1349
Synonym	capsule, capsule of lens, crystalline capsule
Ganzes	lens

Deutsche Benennung	**Linsenkern**
Definition	„Der Kernbereich der Augenlinse“.
Quelle	Roche Lexikon Medizin 2003:1116
Kontext	„Die Linse wächst durch Apposition von außen nach innen, sodaß die ältesten Linsenteile im Zentrum der Linse situiert sind: dem wasserarmen harten Linsenkern“.
Quelle	Freyler 1985:234
Wissenschaftliche Bezeichnung	Nucleus lentiformis
Ganzes	Linse
Englische Benennung	**nucleus of lens**

Definition	"The harder internal part of the lens of the eye".
Quelle	Dorland's Illustrated Medical Dictionary 2003:1013
Kontext	"Variations in lens fibre structure and composition make it possible to distinguish a softer cortical zone and a firmer central part, the nucleus".
Quelle	Williams 1995:1350
Synonym	nucleus
Ganzes	lens

Deutsche Benennung	**Linsenrand**
Definition	„Anatomische Bezeichnung für den Rand der Augenlinse".
Quelle	Springer Klinisches Wörterbuch 2007:1066
Kontext	„Den Rand der Linse nennt man auch Äquator (Equator lentis)".
Quelle	Lippert 2006:578
Wissenschaftliche Bezeichnung	Equator lentis
Synonym	Linsenäquator, Äquator
Ganzes	Linse
Englische Benennung	**equator of lens**
Definition	"The rounded peripheral margin of the lens at which the anterior and posterior surfaces meet".
Quelle	Dorland's Illustrated Medical Dictionary 2003:634
Kontext	"The equator of the lens forms a circle lying 0.5 mm within the ciliary processes".
Quelle	Bron et al 1997:411

Synonym	equator
Ganzes	lens

Deutsche Benennung	**Linsenrinde**
Definition	„Die den Linsenkern (Nucleus lentis) umgebende Linsenschalen, die während der Wachstums- und Alterungsprozesse der Linse entstehen“.
Quelle	Springer Klinisches Wörterbuch 2007:1066
Kontext	„Die Linse besteht aus der Linsenrinde und dem Linsenkern. Die Linsentrübung kann isoliert in der Linsenrinde oder auch dem Linsenkern auftreten“.
Quelle	Internet dt. 20
Wissenschaftliche Bezeichnung	Cortex lentis
Synonym	Linsenschale
Ganzes	Linse
Englische Benennung	**cortex of lens**
Definition	“The softer, external part of the lens of the eye”.
Quelle	Dorland’s Illustrated Medical Dictionary 2003:425
Kontext	“The oldest cells are contained within the core or nucleus of the lens, and throughout life new cells are added superficially to the cortex, in a series of concentric layers”.
Quelle	Bron et al 1997:411
Ganzes	lens

Deutsche Benennung	**Macula lutea**
Definition	„Neben der Sehnervenpapille (Discus nervi optici) liegender gelblicher Netzhautfleck, in dessen Mitte die Fovea centralis mit der Foveola liegt“.

Quelle	Springer Klinisches Wörterbuch 2007:1103
Kontext	„An der Macula lutea gibt es fast nur tageslichtempfindliche Zapfen“.
Quelle	Lippert 2006:584
Synonym	Gelber Fleck, Makula
Ganzes	Netzhaut
Teil	Fovea centralis

Englische Benennung	**macula lutea**
Definition	“An oval area of the sensory retina, 3 by 5 mm, temporal to the optic disk corresponding to the posterior pole of the eye; at its center is the central fovea, which contains only retinal cones”.
Quelle	Internet engl. 3
Kontext	“The macula lutea is an oval zone of yellow colouration within the central retina”.
Quelle	Bron et al 1997:455
Synonym	macula retinae, yellow spot, macular area
Ganzes	retina
Teil	central fovea

Deutsche Benennung	**Miosis**
Definition	„Engstellung der Pupille als physiologische Reaktion auf Lichteinfall oder bei Konvergenzreaktion, pharmakologisch durch Miotika (…)“.
Quelle	Springer Klinisches Wörterbuch 2007:1178
Kontext	„Ein Ausfall des Sympathikus, der auch den Müller-Oberlidmuskel innerviert, führt zu einer Verengung der Pupille (Miosis) (…)“.

Quelle	Speckmann/Hescheler/Köhling 2008:90
Synonym	Pupillenverengung, Pupillenengstellung
Ganzes	Adaptation
Englische Benennung	**miosis**
Definition	"Contraction of the pupil (…) due to paralysis of the dilator muscle of the pupil (…) due to spasmodic contraction of the sphincter muscle of the pupil".
Quelle	Stedman's Medical Dictionary 2000:1120
Kontext	"The sphincter encircles the pupil, is innervated mainly by parasympathetic nerve endings and constricts the pupil on contraction (miosis)".
Quelle	Bron et al 1997:310
Ganzes	adaptation

Deutsche Benennung	**Augenhaut, mittlere**
Definition	„Sie besteht aus Iris, Ziliarkörper und Aderhaut (…) In der Augenheilkunde hat sich die Bezeichnung Uvea für die mittlere Augenhaut durchgesetzt – das isolierte anatomische Präparat gleicht von der Form und Farbe tatsächlich einer blauen Weinbeere (Uvea), daher der Name".
Quelle	Nitsch 2003:560
Kontext	„Die mittlere Augenhaut besitzt vorne und hinten ein Loch: Pupille (vorne) und Sehnervenaustritt (hinten)".
Quelle	Beninghoff/Drenckhahn 2004:671
Wissenschaftliche Bezeichnung	Tunica vasculosa bulbi
Synonym	Uvea, Gefäßhaut
Ganzes	Augapfel

Teil	Aderhaut, Iris, Ziliarkörper
Englische Benennung	**uvea**
Definition	"The middle, pigmented, vascular coat of the eye, comprising the choroid, the ciliary body, and the iris".
Quelle	Dorland's Illustrated Medical Dictionary 2003:1974
Kontext	"The middle layer, the uvea, is highly vascular and hence nutritive".
Quelle	Bron et al 1997:212
Synonym	vascular layer of eyeball, tunica vasculosa oculi, middle vascular tunic, uveal tract
Ganzes	eyeball
Teil	choroid, ciliary body, iris

Deutsche Benennung	**Mydriasis**
Definition	„Weitstellung der Pupille, z.B. in der Dämmerung, bei seelischer Erregung oder Schmerzen".
Quelle	Springer Lexikon Medizin 2007:1229
Kontext	„Indirekt wirkende Sympathomimetika (z.B. Kokain) bewirken Mydriasis, indem sie die Wiederaufnahme von Noradrenalin in die Nervenendigung hemmen (…)".
Quelle	Speckmann/Hescheler/Köhling 2008:90
Synonym	Pupillenweitstellung, Pupillenvergrößerung
Ganzes	Adaptation
Englische Benennung	**mydriasis**
Definition	"Dilatation of the pupil".
Quelle	Stedman's Medical Dictionary 2000:1169

Kontext	"The dilator muscle fibres run radially; innervation is chiefly by the sympathetic and contraction dilates the pupil (mydriasis)".
Quelle	Bron et al 1997:310
Synonym	dilatation
Ganzes	adaptation

Deutsche Benennung	**Netzhaut**
Definition	„Die innerste Schicht des Augapfels (Bulbus oculi), die zusammen mit dem Anfangsteil des Nervus opticus und Blutgefäßen die innere Augenhaut (Tunica interna bulbi) bildet; man unterscheidet den vor der Ora serrata liegenden lichtunempfindlichen Teil (Pars caeca) von dem hinterihr liegenden lichtempfindlichen Teil (Pars optica), der Sinnes- und Ganglienzellen des Sehnervs enthält".
Quelle	Springer Klinisches Wörterbuch 2007:1594
Kontext	„Vergleicht man das Auge mit einer Fotokamera, dann ist die Netzhaut der Film, in dem die Bildinformationen gesammelt werden".
Quelle	Internet dt. 22
Wissenschaftliche Bezeichnung	Retina
Ganzes	Augapfel
Teil	Blinder Fleck, Fovea centralis, Macula lutea, Neuron, Ora serrata, Pars caeca retinae, Pars optica retinae
Englische Benennung	**retina**
Definition	"The innermost of the three tunics of the eyeball, surrounding the vitreous body and continuous posteriorly with the optic nerve".
Quelle	Dorland's Illustrated Medical Dictionary 2003:1621
Kontext	"The retina contains specialized nerve cells (the rods and

	cones) that convert light energy into nerve impulses. The retina also contains a network of connecting and integrating cells, some with very long fibers, that convey these impulses back along the optic nerve to the brain”.
Quelle	Internet engl. 7
Synonym	optomeninx
Ganzes	eyeball
Teil	blind spot, fovea centralis, macula lutea, nerve cell, ora serrata, pars caeca retinae, pars optica retinae

Deutsche Benennung	**Neuron**
Definition	„Hochdifferenzierte, zu Empfang, Verarbeitung und Weiterleitung nervöser Erregungen befähigte Zelle des Nervengewebes. Strukturelles Grundelement des Nervensystems (…) Eine Nervenzelle mit all ihren Fortsätzen wird als Neuron bezeichnet“.
Quelle	Roche Lexikon Medizin 2003:1308
Kontext	„Während ein Neuron über zahlreiche Dendriten verfügen kann, existiert pro Neuron nur jeweils ein Neurit, welcher allerdings am Ende verzweigt sein kann“.
Quelle	Internet dt. 23
Synonym	Nervenzelle, Neurozyt, Neurocytus, Neuronum
Ganzes	Nervensystem
Englische Benennung	**neuron**
Definition	“The morphologic and functional unit of the nervous system, consisting of the nerve cell body, the dendrites, and the axon”.
Quelle	Stedman’s Medical Dictionary 2000:1210
Kontext	“The outflow system (i.e. the descending nevronal pathway) is stimulated by impulses arising in neurons within the hypothalamus, which may be regarded as the

	first in a three-neuron pathway”.
Quelle	Bron et al 1997:597
Synonym	nerve cell, neurocyte, neurone
Ganzes	nervous system

Deutsche Benennung	**Ora serrata**
Definition	„Die zirkuläre, durch Processus ciliares gezackte (Rand-)Linie 3-4 mm vor dem Bulbusäquator, an der die Pars optica der Netzhaut plötzlich in die Pars caeca übergeht“.
Quelle	Roche Lexikon Medizin 2003:1371
Kontext	„Weiter vorne, etwa 3 mm hinter dem Ziliarkörper, befindet sich die Ora serrata, die Umschlagstelle und einzige feste Verbindung zwischen der nicht pigmentierten Neuroretina und dem pigmentierten Anteil (retinales Pigmentepithel). Vor der Ora serrata befindet sich die Pars ceca retinae (lat. cecus «blind»), welche sich ganz vorne als Pars ciliaris retinae den Ziliarkörper überzieht“.
Quelle	Internet dt. 24
Ganzes	Netzhaut
Englische Benennung	**ora serrata retinae**
Definition	“The irregular anterior margin of the pars optica of the retina, lying internal to the junction of the choroid and the ciliary body”.
Quelle	Dorland's Illustrated Medical Dictionary 2003:1320
Kontext	“Retinal detachment sometimes extends beyond the retina proper, through the region of the ora serrata to involve the pars plana ciliaris”.
Quelle	Internet engl. 9
Ganzes	retina

Deutsche Benennung	**Photorezeptoren**
Definition	„Die Stäbchen und Zapfenzellen der Netzhaut als Rezeptoren der Lichtempfindung. In den Photorezeptoren erfolgt durch Absorption von Lichtquanten durch die Sehfarbstoffe eine Konformationsänderung, die das rasche primäre Rezeptorpotential bewirkt; als das sekundäre Rezeptorpotential entsteht eine Hyperpolarisation (in Stäbchen langsamer als in Zapfen), die zu Membranpotentialänderungen der nachgeordneten Zellelemente führt“.
Quelle	Roche Lexikon Medizin 2003:1459
Kontext	„Die Lichtsinneszellen sind bipolare Nervenzellen, deren Dendriten zu Photorezeptoren umgestaltet sind“.
Quelle	Lippert 2006:581
Synonym	Lichtsinneszelle, Lichtrezeptor
Ganzes	Nervenzelle
Teile	Stäbchen, Zapfen
Englische Benennung	**photoreceptor**
Definition	“A receptor that is sensitive to light, e.g. a retinal rod or cone”.
Quelle	Stedman’s Medical Dictionary 2000:1378
Kontext	“The cone and rod cells are the retinal photoreceptor cells, long, radially orientated structures which have a cylindrical photoreceptive portion at one end (…) and synaptic contacts at the other end (…)”.
Quelle	Williams 1995:1339
Synonym	visual receptor cells, photoreceptor cells, photoceptor
Ganzes	neuron
Teile	rod and cone cells

Deutsche Benennung	Pigmentblatt
Definition	„Zweischichtiges pigmenthaltiges Epithel der Hinterwand der Regenbogenhaut (Iris), das die Augenfarbe bestimmt“.
Quelle	Springer Klinisches Wörterbuch 2007:533
Kontext	„Auf der Hinterseite ist sie vom sogenannten Pigmentblatt bedeckt, welches die Iris undurchsichtig macht“.
Quelle	Patzelt 2005:4
Wissenschaftliche Bezeichnung	Epithelium pigmentosum iridis
Ganzes	Iris
Englische Benennung	**pigmented epithelium of iris**
Definition	“The anterior epithelium of the iris, situated just posterior to the stroma, that contains pigment cells”.
Quelle	Dorland’s Illustrated Medical Dictionary 2003:631
Kontext	“The anterior epithelium is about 12.5 µm thick and shows an apical portion which adjoins the posterior epithelium and a basal portion abutting the stroma, whose cellular processes are specialized to form the smooth muscle-dilator pupillae”.
Quelle	Bron et al1997:328
Ganzes	Iris

Deutsche Benennung	Pupille
Definition	„Kreisrunde Öffnung in der Mitte der Regenbogenhaut (Iris), die wie eine Blende am Fotoapparat den Lichteinfall reguliert“.
Quelle	Springer Klinisches Wörterbuch 2007:1539
Kontext	„Die Weite der Pupille ändert sich je nach Lichteinfall (Pupillenlichtreaktion), aber auch bei der Akkomodation und Nahkonvergenz (Pupillennahreaktion)“.

Quelle	Speckmann/Hescheler/Köhling 2008:87
Synonym	Sehloch, Pupilla
Ganzes	Augapfel
Englische Benennung	**pupil**
Definition	"The opening at the center of the iris of the eye, through which light enters the eye".
Quelle	Dorland's Illustrated Medical Dictionary 2003:1241
Kontext	"Two other sets of muscles change the diameter of the pupil and thus adjust the amount of light entering the eye, just as the iris diaphragm of a camera determines the f-stop".
Quelle	Internet engl. 14.2
Synonym	pupilla
Ganzes	eyeball

Deutsche Benennung	**Schlemm-Kanal**
Definition	„Ringförmiger venöser Sinus an der Kornea-Sklera-Grenze; nimmt das Kammerwasser auf und leitet es zu den Venae ciliares".
Quelle	Springer Klinisches Wörterbuch 2007:1663
Kontext	„Vom Schlemm-Kanal aus führen Kollektorkanäle durch die Sklera und münden episkleral in die Kammerwasservenen und von dort aus in das allgemeine Venensystem des Auges".
Quelle	Nitsch 2003:559
Wissenschaftliche Bezeichnung	Sinus venosus sclerae
Ganzes	Augapfel

Anmerkung	Neben der Schreibweise *Schlemm-Kanal* findet sich in der Fachliteratur auch die Variante *Schlemm'scher Kanal*, die gleichermaßen verwendet wird
Englische Benennung	**Schlemm's canal**
Definition	"A circular channel at the junction of the sclera and cornea, which is the main pathway for elimination of aqueous humor from the eye".
Quelle	Dorland's Illustrated Medical Dictionary
Kontext	"A zone of pericanicular connective tissue separates the inner and outer walls of Schlemm's canal from the trabecular meshwork and sclera, respectively".
Quelle	Bron et al 1997:294
Synonym	canal of Schlemm, sinus cirularis iridis
Ganzes	eyeball

Deutsche Benennung	**Sehnerv**
Definition	„Aus den Ganglienzellen der Netzhaut entspringender Nerv, der vom Augapfel zum Chiasma opticum zieht (...); da er auf seiner gesamten Länge von einer derben Durahülle umgeben ist, wird er als Ausstülpung des Gehirns und weniger als Nerv betrachtet".
Quelle	Springer Klinisches Wörterbuch 2007:1276
Kontext	„Der Sehnerv ist ein Hirnteil und wird von den Hirnhäuten eingehüllt".
Quelle	Lippert 2006:585
Wissenschaftliche Bezeichnung	Nervus opticus
Synonym	Optikus, II. Hirnnerv
Ganzes	Gehirn
Englische Benennung	**optic nerve**

Definition	"Second cranial nerve, the so-called nerve of sight, actually part of the central nervous system throughout its course, misnamed as a nerve because of its cordlike appearance; it consists chiefly of axons and central processes of cells of the ganglionic layer of the retina, which leave the orbit through the optic canal (…)".
Quelle	Dorland's Illustrated Medical Dictionary 2003:1241
Kontext	"The intraocular portion of the optic nerve extends from its anterior surface in contact with the vitreous to a plane which is level with that of the posterior scleral surface (about 1 mm)".
Quelle	Bron et al 1997:489
Synonym	second cranial nerve
Ganzes	Central nervous system

Deutsche Benennung	**Sehnervenpapille**
Definition	„Die weißliche, scheibenförmige Sammelstelle der Axone der Ganglienzellen der Retina am Augenhintergrund als Anfang des Sehnervs (Nervus opticus); besitzt eine zentrale Vertiefung (Excavatio disci), in der auch die Netzhautgefäße ein- bzw. austreten".
Quelle	Roche Lexikon Medizin 2003:439
Kontext	„(…) Diese Stelle imponiert in der Fundoskopie als Sehnervenpapille (meist mit einer zentralen physiologischen Exkavation), die keine Photorezeptoren besitzt (…)".
Quelle	Patzelt 2005:5
Wissenschaftliche Bezeichnung	Discus nervi optici, Papilla nervi optici
Synonym	Blinder Fleck, Sehnervenkopf
Ganzes	Sehnerv

Englische Benennung	optic disc
Definition	"An oval area of the ocular fundus devoid of light receptors where the axons of the retinal ganglion cell converge to form the optic nerve head".
Quelle	Stedman's Medical Dictionary 2000:524
Kontext	"In the normal human eye, the optic disc is a circular to slightly oval structure that measures approximately 1.5 mm in diameter".
Quelle	Bron et al 1997:454
Synonym	blind spot, optic papilla, papilla nervi optici
Ganzes	optic nerve

Deutsche Benennung	Sphinktermuskel
Definition	„Glatter Ringmuskel im vorderen Pupillarrand der Regenbogenhaut".
Quelle	Roche Lexikon Medizin 2003:1261
Kontext	„Der Sphinktermuskel verringert die Pupillengröße durch Kontraktion, die mit maximal 87% seiner Länge im relaxierten Zustand die stärkste Kontraktionsfähigkeit aller glatten Muskel des Körpers darstellt".
Quelle	Freyler 1985:178
Wissenschaftliche Bezeichnung	Musculus sphincter pupillae
Synonym	Schließmuskel der Pupille, Sphinkter
Ganzes	Muskel
Englische Benennung	**sphincter muscle of pupil**
Definition	"Circular fibers of the iris, innervated by the ciliary nerves (parasympathetic), and acting to contract the pupil".
Quelle	Dorland's Illustrated Medical Dictionary 2003:1202

Kontext	"(…) Thus, even after a broad iridectomy, which removes a sector of iris sphincter, the remaining sphincter can still constrict the remaining pupil margin".
Quelle	Bron et al 1997:319
Synonym	sphincter, sphincter pupillae, iris sphincter
Ganzes	muscle

Deutsche Benennung	**Stäbchen**
Definition	„Aus einem Außenglied und einem Innenglied bestehende stäbchenförmige Sinneszelle der Netzhaut (…) Stäbchenzellen dienen überwiegend dem Schwarz-Weiß-Sehen".
Quelle	Springer Klinisches Wörterbuch 2007:1742
Kontext	„Die meisten der für das Dämmerungssehen notwendigen Stäbchen befinden sich parafoveal bei etwa 15-20 Sehwinkelgrad".
Quelle	Speckmann/Hescheler/Köhlig 2008:92
Wissenschaftliche Bezeichnung	Cellula optica bacilliformis
Synonym	Stäbchenzellen
Ganzes	Photorezeptoren
Englische Benennung	**retinal rod**
Definition	"A visual cell that serves night vision and detection of motion. The synaptic terminal is a rounded spherule; the dendritic inner and outer segments re long and cylindrical; the membrane discs contain rhodopsin and are free saccules completely enclosed by the outer cell membrane (…)".
Quelle	Dorland's Illustrated Medical Dictionary 2003:1639
Kontext	"The tier of cells at the back of the retina contains the light

	receptors, the rods and cones. Rods, which are far more numerous than cones, are responsible for our vision in dim light and are out of commission in bright light”.
Quelle	Internet engl. 14.2
Synonym	rod, rod cell
Ganzes	photoreceptor cells

Deutsche Benennung	**Trabekelwerk**
Definition	„Ein netzartiges Bälkchenwerk (…), dessen Zwischenräume als Fontana-Raum (…) bezeichnet werden. Aus ihm fließt das Kammerwasser (…)“.
Quelle	Lippert 2006:581
Kontext	„Das Trabekelwerk erfüllt verschiedene Aufgaben beim Kammerwasserabfluss“.
Quelle	Benninghoff/Drenckhahn 2004:679
Wissenschaftliche Bezeichnung	Reticulum trabeculare
Synonym	Trabekelmaschenwerk, trabekuläres Netzwerk
Ganzes	Augapfel
Englische Benennung	**trabecular meshwork**
Definition	“The network of fibers (pectinate ligaments) at the iridocorneal angle between the anterior chamber of the eye and the venous sinus of the sclera; it contains spaces between the fibers that are involved in drainage of the aqueous humor, and is composed of two portions: the corneoscleral part (the part attached to the sclera) and the uveal part (the part attached to the iris)”.
Quelle	Stedman’s Medical Dictionary 2000:1839
Kontext	“The aqueous humor then flows through the pupil and leaves the eye through tiny channels called the trabecular meshwork”.

Quelle	Internet engl. 10.2
Synonym	trabecular network, trabecular reticulum, trabecular zone, trabecular tissue of sclera, Hueck's ligament
Ganzes	eyeball

Deutsche Benennung	**vorderes Epithel**
Definition 1	„Ein mehrschichtiges unverhorntes, 50-70 µm dickes Plattenepithel aus fünf bis sechs Zelllagen".
Quelle Definition 1	Benninghoff/Drenckhahn 2004:668
Definition 2	„Vorn das mehrschichtige, unverhornte, der Bowman-Membran aufsitzende Epithelium corneae".
Quelle Definition 2	Roche Lexikon Medizin 2003:855
Kontext	„Das Epithel ist die äußerste Schicht der Hornhaut, die zu circa 10% zur Gesamtdicke der Hornhaut beiträgt".
Quelle	Internet dt. 3
Wissenschaftliche Bezeichnung	Epithelium anterius corneae
Synonym	Hornhautepithel, Epithel
Ganzes	Hornhaut
Anmerkung	Im Zusammenhang mit Laser-Augenoperationen ist in der Fachliteratur meist die Bezeichnung *Epithel* zu finden
Englische Benennung	**anterior epithelium of cornea**
Definition	"The stratified squamous epithelium covering the outer surface of the cornea; it is smooth, consists usually of five layers of cells, and contains numerous free nerve endings".
Quelle	Stedman's Medical Dictionary 2000:609
Kontext	"The epithelium can be removed by a sharp blade or a blunt spatula, by a rotating corneal brush, by application of

	diluted absolute alcohol (…) to the corneal surface to loosen the epithelium (…)”.
Quelle	AAO 2006:93
Synonym	corneal epithelium, epithelium
Ganzes	cornea
Anmerkung	In der englischen Fachliteratur ist die wissenschaftliche Bezeichnung kaum zu finden. In den meisten Texten wird die Bezeichnung *epithelium* verwendet.

Deutsche Benennung	**Vorderkammer**
Definition	„Raum zwischen Hornhaut (Cornea) und Regenbogenhaut (Iris); am Übergang von Hornhaut und Regenbogenhaut liegt der Iridokornealwinkel, in dem das Kammerwasser durch Fontana-Räume in den Schlemm-Kanal geleitet wird“.
Quelle	Springer Klinisches Wörterbuch 2007:1971
Kontext	„Das Auge regelt den Augeninnendruck durch die Produktion des Kammerwassers und durch dessen Abfluss über ein Kanalsystem, das nahe der Vorderkammer gelegen ist“.
Quelle	Internet dt. 6
Wissenschaftliche Bezeichnung	Camera anterior bulbi oculi
Synonym	vordere Augenkammer
Ganzes	Augapfel
Englische Benennung	**anterior chamber of eye**
Definition	“Space in front portion of the eye between the cornea and the iris and lens, which is filled with aqueous humor”.
Quelle	Internet engl. 11
Kontext	“The anterior chamber communicates with the extracellular

	spaces of the iris, ciliary body and trabecular meshwork and, through the papillary aperture, with the posterior chamber of the eye”.
Quelle	Bron et al 1997:279
Synonym	camera oculi anterior, anterior chamber
Ganzes	eyeball

Deutsche Benennung	**Zapfen**
Definition	„Für das scharfe Helligkeitssehen und das Farbensehen zuständige zapfenförmige Zellen der Netzhaut; das konische Außenglied enthält Scheibchen, deren Membran die drei Pigmente für das Farbensehen trägt“.
Quelle	Springer Klinisches Wörterbuch 2007:2007
Kontext	„Für das Sehen bei Tageslicht wurden unterschiedliche Sehfarbstoffe in den Zapfen gefunden, wobei immer nur eine Sorte Sehfarbstoff in einem bestimmten Zapfentyp vorkommt (trichromatisches System)“.
Quelle	Speckmann/Hescheler/Köhlig 2008:95
Wissenschaftliche Bezeichnung	Cellula optica coniformis
Synonym	Zapfenzelle
Ganzes	Photorezeptoren
Teil	Rotzapfen, Blauzapfen, Grünzapfen
Englische Benennung	**retinal cone**
Definition	“A visual cell that serves light and color vision and visual acuity. The synaptic terminal is a broad, flattened pedicle. Outside the fovea the dendritic segments are relatively short and squat with blunt, rounded tips (…)”.
Quelle	Dorland’s Illustrated Medical Dictionary 2003:407
Kontext	“In the fovea, cones have diameters and center-to-center

	spacing of about 2.5 micrometers, a figure that matches well with our visual acuity, measured in terms of our ability to separate two points as close as 0.5 minutes of arc”.
Quelle	Internet engl. 14.3
Synonym	cone, cone cell
Ganzes	photoreceptor cells

Deutsche Benennung	**Ziliarfortsätze**
Definition	„70-80 von der Innenfläche des Ziliarkörpers meridional ausgehende 2-3 mm lange, gefäßreiche Längswülste, deren zweischichtiges Epithel das Kammerwasser absondert“.
Quelle	Roche Lexikon Medizin 2003:1512
Kontext	„Die Biologie der Vorderkammer kann nur verstanden werden in Verbindung mit der Hinterkammer: Hier liegen die Ziliarfortsätze, die das Kammerwasser bilden, das durch die Pupille in die Vorderkammer strömt“.
Quelle	Internet dt. 25
Wissenschaftliche Bezeichnung	Processus ciliares,
Synonym	Strahlenfortsätze
Ganzes	Ziliarkörper
Englische Benennung	**ciliary processes**
Definition	“About 70 meridionally arranged ridges or folds projecting from the crown of the ciliary body; they secrete the aqueous humor into the posterior chamber of the eye”.
Quelle	Dorland’s Illustrated Medical Dictionary 2003:1510
Kontext	“The ciliary processes contain no muscle and are the most vascular region of the whole eye”.
Quelle	Bron et al 1997:351

Ganzes	ciliary body

Deutsche Benennung	**Ziliarkörper**
Definition	„Mittlerer Abschnitt der Tunica vasculosa bulbi; enthält u.a. den Musculus ciliaris, dessen Kontraktions-/Dilatationszustand über die Zonula ciliaris die Krümmung der Linse variiert und somit Nah- und Fernakkomodation ermöglicht“.
Quelle	Pschyrembel 2007:2105
Kontext	„Der Ziliarkörper (Corpus ciliare) enthält den Ziliarmuskel (…), welcher sowohl meridional als auch ringförmig verlaufende Faserzüge enthält“.
Quelle	Patzelt 2005:4
Wissenschaftliche Bezeichnung	Corpus ciliare
Synonym	Strahlenkörper, Strahlenapparat, Ziliarapparat
Ganzes	Augapfel
Teil	Meridionalfalten, Ziliarfortsätze, Ziliarkranz, Ziliarmuskel, Ziliarring, Zonulafasern
Englische Benennung	**ciliary body**
Definition	“The thickened part of the vascular tunic of the eye anterior to the ora serrata, connecting the choroid with the iris; it is composed of the corona ciliaris, ciliary processes and folds, ciliary orbiculus, the ciliary muscle, and a basal lamina”.
Quelle	Dorland's Illustrated Medical Dictionary 2003:952
Kontext	“The arteries to the ciliary body are branches of the long posterior and anterior ciliary arteries and pass through the substance of the ciliary muscle”.
Quelle	Bron et al 1997:348

Synonym	annulus ciliare
Ganzes	eyeball
Teil	ciliary folds, ciliary muscle, ciliary orbiculus, ciliary processes, corona ciliaris, zonular fibres

Deutsche Benennung	**Ziliarmuskel**
Definition	„Im Querschnitt dreieckiger Muskel des Ziliarkörpers (Corpus ciliare), aus sich zu einem Netzwerk durchflechtenden 3 Fasergruppen“.
Quelle	Roche Lexikon Medizin 2003:1255
Kontext	„Der Ziliarmuskel stellt die Hauptmasse des Ziliarkörpers dar. Im Querschnitt besitzt er die Form eines langgestreckten rechtwinkeligen Dreiecks von maximal 0,6 mm Breite“.
Quelle	Freyler 1985:181
Wissenschaftliche Bezeichnung	Musculus ciliaris
Synonym	Ziliaris, Strahlenkörpermuskel
Ganzes	Ziliarkörper
Englische Benennung	**ciliary muscle**
Definition	“The intrinsic smooth muscle of the ciliary body of eyeball; it consists of circular fibers (fibrae circulares) radial fibers (fibrae radialis), meridional fibers (fibrae meridoneales), and longitudinal fibers (fibrae longitudinales); *action*, in contracting, its diameter is reduced (like a sphincter's), reducing tensile (stretching) forces on lens, allowing the lens to thicken for near vision (accommodation)”.
Quelle	Stedman’s Medical Dictionary 2000:1143
Kontext	“Accommodation is an involuntary reflex act, and the ciliary muscle belongs to the smooth involuntary class”.

Quelle	Internet engl. 5.1
Synonym	Bowman muscle, ciliary ligament
Ganzes	ciliary body

Deutsche Benennung	**Zonulafasern**
Definition	„Aufhängeapparat der Augenlinse; vom Ziliarkörper ausgehende Bindegewebefasern, die am Linsenäquator und an Vorder- und Rückfläche der Linse enden“.
Quelle	Pschyrembel 2007:601
Kontext	„Zonulafasern bestehen aus Bündeln von Fibrilli-Mikrofibrillen (10-12 nm dick, 12 nm Querstreifung), die auch in elastischen Fasern vorkommen“.
Quelle	Benninghoff/Drenckhahn 2004:676
wissenschaftliche Bezeichnung	fibrae zonulares
Synonym	Zonula Zinnii
Ganzes	Ziliarfortsätze
Anmerkung	In der Fachliteratur ist sowohl die Schreibweise *Zonulafasern* als auch *Zonularfasern* zu finden. Die häufigere von beiden ist *Zonulafasern.*
Englische Benennung	**zonular fibers (AE)/fibres (BE)**
Definition	“A series of delicate meridional fibers arising from the inner surface of the orbiculus ciliaris that run in bundles between, and in a very thin layer over, the ciliary processes; at the inner border of the corona, the fibers diverge into two groups that are attached to the capsule on the anterior and posterior surfaces of the lens close to the equator”.
Quelle	Stedman’s Medical Dictionary 2000:2001
Kontext	“(…) and modern investigations leave little doubt that it is the pull of the zonular fibres on the elastic capsule of the lens that holds the anterior surface relatively flat. When

	these zonular fibres are loosened, the elastic tension in the capsule comes into play and remolds the lens, making it smaller and thicker”.
Quelle	Internet engl. 5.1
Synonym	ciliary zonule, zonule of Zinn
Ganzes	ciliary processes

3.3 BRECHKRAFT (REFRAKTION) DES AUGES

„Die Refraktion hängt von dem Verhältnis der Brechkraft der brechenden Medien (Hornhaut und Linse) zu der Achsenlänge des Bulbus ab“ (Grehn 1998:320).

Im Normalfall beträgt die Achsenlänge 24 mm und die Brechkraft des Auges liegt bei ungefähr 62 Dioptrien (Hornhaut ca. 43 Dioptrien, Linse 19 Dioptrien). Im normalsichtigen (emmetropen) Auge ist das Verhältnis zwischen Achsenlänge und Brechkraft ausgeglichen, sodass alle parallel in das Auge einfallenden Lichtstrahlen exakt auf der Fovea gebündelt und Gegenstände somit scharf auf der Netzhaut abgebildet werden. Emmetropie bedeutet jedoch nicht, dass ein Auge über volle Sehschärfe verfügt – neben der Emmetropie spielt auch die Funktionsfähigkeit beispielsweise der Netzhaut oder des Sehnervs eine Rolle. Ist der Sehnerv durchtrennt, ist das Auge zwar blind, würde aber dennoch als emmetrop bezeichnet werden, wenn die einfallenden Strahlen auf der Netzhaut gebündelt würden (vgl. Patzelt 2005:20; Küchle 1998:45f; Grehn 1998:320).

3.4 REFRAKTIONSANOMALIEN (AMETROPIEN)

„Sind Achsenlänge und Brechkraft des Auges nicht gut aufeinander abgestimmt, dann spricht man von Ametropie, Fehlsichtigkeit“ (Patzelt 2005:20). Bei den Ametropien unterscheidet man zwischen Achsenametropie und Brechungsametropie.

Eine Achsenametropie liegt vor, wenn das Licht durch Hornhaut und Linse zwar korrekt gebrochen wird, die Strahlen aufgrund eines zu kurzen oder zu langen Augapfels jedoch nicht exakt auf der Fovea gebündelt werden können und somit ein unscharfes Bild entsteht.

Bei der Brechungsametropie hingegen ist die Länge des Augapfels normal, jedoch die Krümmung der Hornhaut oder Linse anomal, sodass es zu einer zu starken oder zu schwachen Brechung kommt. Diese Form der Ametropie tritt weitaus seltener auf als die Achsenametropie (vgl. Patzelt 2005:20f; Grehn 1998:320).

3.4.1 Kurzsichtigkeit (Myopie)

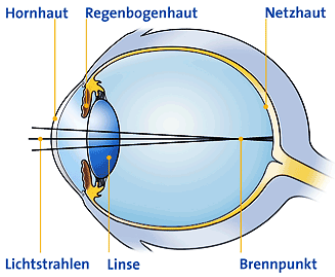

Abb. 7: myopes Auge

Bei einem kurzsichtigen (myopen) Auge treffen sich die einfallenden Lichtstrahlen schon vor der Netzhaut und es entsteht ein unscharfes Bild der Gegenstände (Abb. 7). Ursache hierfür ist in den meisten Fällen ein zu lang gewachsener Augapfel (Achsenmyopie), in selteneren Fällen ist die Ursache eine zu stark gewölbte Hornhaut oder Linse (Brechungsmyopie). „Je länger das Auge ist, desto höher ist die Kurzsichtigkeit. Entferntere Gegenstände können daher nicht mehr deutlich erkannt werden. Der so genannte Fernpunkt – also der entfernteste Punkt, der noch scharf gesehen werden kann – rückt bei kurzsichtigen Augen in die Nähe“ (Huber/Lackner 2005:21f).

In der Augenheilkunde unterscheidet man zwei Formen der Myopie: die einfache Myopie oder Schulmyopie (Myopia simplex) und die fortschreitende maligne Myopie (Myopia maligna progressiva).

Die einfache Myopie beginnt etwa zwischen dem 10.-12. Lebensjahr und schreitet nach dem 25. Lebensjahr meist nicht mehr weiter fort. Die Kurzsichtigkeit ist mit bis zu 6 Dioptrien meist schwach bis mäßig ausgeprägt. Da sie sich zeitlich mit der Schulzeit überschneidet, wird sie auch als Schulmyopie bezeichnet.

Im Gegensatz zur einfachen Myopie ist die maligne Myopie eine von äußeren Einflüssen unabhängige und stetig voranschreitende Krankheit. Durch die extreme Dehnung ändert der Augapfel seine Form von kugelähnlich hin zu elliptisch. Die starken Veränderungen, die dadurch entstehen, können zu massiven Beeinträchtigungen des Sehvermögens führen: es kann zu Blutungen und Trübungen des Glaskörpers sowie einer Ablösung von der Netzhaut (hintere Glaskörperabhebung) kommen. Weiters können Risse in der immer

dünner werdenden Netzhaut entstehen, die im schlimmsten Fall zu einer Netzhautablösung führen.

Kurzsichtigkeit kann mit Hilfe von Konkavlinsen (Zerstreuungslinse oder Minusgläser) korrigiert werden. Konkavgläser sind am Rand dicker als in der Mitte und brechen das Licht so, dass es wieder genau auf die Netzhaut trifft und ein scharfes Bild entsteht. Alternativ können auch operative Eingriffe, wie Laserbehandlungen, erwogen werden (vgl. Küchle 1998:47f; Grehn 1998:321f; Huber/Lackner 2005:21ff).

3.4.2 Weitsichtigkeit (Hyperopie)

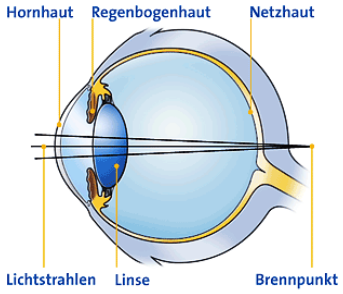

Abb. 8: hyperopes Auge

Bei einem weitsichtigen (hyperopen) Auge liegt der Brennpunkt hinter der Netzhaut, sodass die auf die Netzhaut treffenden, jedoch nicht vollständig vereinigten Lichtstrahlen ein unscharfes Bild ergeben (Abb. 8). Das bedeutet, je näher der Gegenstand, desto weiter weg liegt der Brennpunkt. Die Ursache für Weitsichtigkeit ist in den meisten Fällen ein zu kurz geratener Augapfel (Achsenhyperopie), in seltenen Fällen ist sie auf eine zu flache Hornhaut mit daraus resultierender geringer Brechkraft (Brechungshyperopie) zurückzuführen. Weitsichtigkeit kann durch Konvexlinsen (Sammellinse oder Plusgläser) korrigiert werden. Diese sind immer dann indiziert, wenn es zu starken Beschwerden, wie Kopfschmerzen oder Einwärtsschielen (Esotropie) kommt. Junge Menschen dagegen bemerken ihre Weitsichtigkeit meist gar nicht. Da die Linse in der Lage ist, ihre Brechkraft durch Akkomodation zu verstärken, können gerade junge Patienten mit einer noch flexiblen Linse eine geringe bis mittlere Hyperopie von bis zu 4 Dioptrien problemlos ausgleichen. Das Auge gewöhnt sich mit der Zeit an den akkomodativen

Zustand und der Ziliarmuskel kann sich nicht mehr entspannen. Dieser Akkomodationsspasmus führt bei der Korrektur der Weitsichtigkeit dazu, dass ein Teil der Hyperopie unerkannt bleibt (latente Hyperopie). Mit zunehmendem Alter verliert die Linse ihre Flexibilität und die Weitsichtigkeit kann nicht mehr vollständig ausgeglichen werden. Die sofort erkennbare und durch Gläser korrigierte Weitsichtigkeit wird als manifeste Hyperopie bezeichnet. Beide Teile gemeinsam ergeben die totale Hyperopie, die erst durch die Verabreichung akkomodationslähmender Medikamente festgestellt werden kann.

Eine Alternative zur Korrektur durch Brille oder Kontaktlinsen sind Laseranwendungen in der refraktiven Chirurgie (vgl. Grehn 1998:323f; Küchle 1998:49; Patzelt: 2005:20).

3.4.3 Astigmatismus (Stabsichtigkeit)

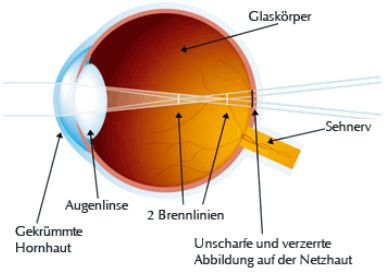

Abb. 9: Astigmatismus

„Wenn die Hornhaut nicht kugelförmig (sphärisch) gewölbt ist, sondern ein Meridian eine andere Brechkraft als der senkrecht darauf stehende Meridian hat, werden Lichtstrahlen nicht zu einem Punkt (griechisch: Stigma), sondern zu einer Linie vereinigt (Brennpunktlosigkeit, A-Stigma-tismus)“ (Grehn 1998:326).

Beim Astigmatismus wird zwischen zwei Formen unterschieden – dem regelmäßigen (Astigmatismus regularis) und dem irregulären (Astigmatismus irregularis).
Der regelmäßige Astigmatismus lässt sich weiters in zwei Gruppen unterteilen:
Beim Astigmatismus nach der Regel (Astigmatismus rectus) bricht die Längsachse, also der vertikale Meridian, das Licht stärker als die horizontale Achse. Beim Astigmatismus gegen die Regel (Astigmatismus inversus) ist es genau umgekehrt und der horizontale Meridian bricht stärker als der vertikale. Die häufigere der beiden Formen ist der

Astigmatismus rectus. Je nach Stärke der Brechkraft lässt sich die Stabsichtigkeit noch weiter differenzieren. Ist einer der Meridiane emmetrop, der darauf liegende myop oder hyperop, so spricht man von einem einfachen myopen oder hyperopen Astigmatismus. Sind die Achsen unterschiedlich stark hyperop oder myop, handelt es sich um einen zusammengesetzten myopen oder hyperopen Astigmatismus. Eine myope und eine darauf liegende hyperope Achse werden als gemischter Astigmatismus bezeichnet.

Der wesentliche Unterschied zwischen regulärer und irregulärer Stabsichtigkeit ist, dass bei ersterer die Lichtbrechung zwischen den Meridianen zwar unterschiedlich erfolgt, die Krümmung innerhalb der Achsen aber gleichmäßig ist. Bei der irregulären Stabsichtigkeit ist die Krümmung dagegen auch innerhalb der jeweiligen Meridiane unterschiedlich und die Brennweite damit nicht einheitlich. Irregulärer Astigmatismus entsteht beispielsweise durch Vernarbungen der Hornhaut nach Entzündungen oder Verletzungen, operativen Eingriffen zur Korrektur von Fehlsichtigkeiten oder Keratokonus – einer kegelartigen Verformung der Hornhaut.

Die reguläre Stabsichtigkeit lässt sich gut mit einer Brille oder formstabilen Kontaktlinsen mit zylindrischem Schliff korrigieren. Zusätzlich kann die Brille oder Linse auch mit Konvex- oder Konkavgläsern kombiniert werden. Bei einer irregulären Stabsichtigkeit ist eine Korrektur mittels Brille nicht möglich. Hier sind harte Kontaktlinsen indiziert, die auf der Tränenflüssigkeit des Auges schwimmen und so Unebenheiten der Hornhaut ausgleichen. Bei einer Kontaktlinsenunverträglichkeit können nur noch operative Eingriffe, wie eine Hornhauttransplantation (Keratoplastik) oder eine Laserbehandlung zu einer Sehverbesserung führen (vgl. Grehn 1998:326f; Huber/Lackner 2005:26f; Küchle 1998:50ff; Internet dt. 8.1 [18.05.2009]).

3.4.4 Alterssichtigkeit (Presbyopie)

Die Presbyopie ist die am weitesten verbreitete Fehlsichtigkeit, da sie als natürlicher Alterungsprozess alle Menschen zwischen dem 40. und 50. Lebensjahr betrifft. Im Gegensatz zur Hyperopie ist die Ursache der Alterssichtigkeit kein zu kurz geratener Augapfel, sondern der durch die Verhärtung der Linse bedingte Akkomodationsverlust.

Sie verharrt in ihrer natürlichen Stellung, der Fernsicht, und kann sich nicht mehr auf nahe Gegenstände einstellen. Der Nahpunkt rückt immer weiter in die Ferne.
Bei manchen Menschen mit einer nur geringen Kurzsichtigkeit besteht die Möglichkeit, dass sich Alterssichtigkeit und Myopie beim Nahsehen aufheben. Für die Fernsicht benötigen presbyope Patienten jedoch auch weiterhin eine Sehhilfe (vgl. Herbst 2004:23f; Huber/Lackner 2005:25f; Internet dt. 8.2 [18.05.2009]).

Die physiologischen Gründe für den Elastizitätsverlust sind bis heute nicht erforscht, alle zur Zeit bekannten Therapieformen beschränken sich auf die oberflächliche Behebung der Symptomatik, nicht aber auf die Ursachenbehebung, nämlich die Wiederherstellung der Elastizität. Die wohl häufigste Korrekturmöglichkeit ist, wie bei der Hyperopie, mit einer Sammellinse. Operativ gibt es die Möglichkeit der Implantation einer Multifokallinse bei gleichzeitiger Entfernung der eigenen natürlichen Linse. Wissenschaftlich anerkannte Laserverfahren zur Presbyopiekorrektur gibt es bislang keine (vgl. Blum 2006:1014; Gerten 2007:40).

3.5 TERMINOLOGIE REFRAKTION DES AUGES

Deutsche Benennung	**Ametropie**
Definition	„Es besteht ein Missverhältnis zwischen Achsenlänge des Auges und Brechkraft von Linse und Hornhaut (…) Die häufigsten Erkrankungen sind die Kurz- und Weitsichtigkeit, sowie der Astigmatismus“.
Quelle	Lang 2008:424
Kontext	„Eine Ametropie wird als sphärisch bezeichnet, wenn der Brechwert des Auges in allen Meridianen gleich ist. Der Brennpunkt des fernakkommodierten ametropen Auges liegt entweder vor oder hinter der Netzhaut“.
Quelle	Internet 31
Synonym	Fehlsichtigkeit, Refraktionsanomalie, Brechungsfehler
Ganzes	Refraktion
Teil	Kurzsichtigkeit, Weitsichtigkeit, Astigmatismus, Presbyopie
Englische Benennung	**ametropia**
Definition	“Discrepancy between the size and refractive powers of the eye, such that images are not brought to a proper focus on the retina; consequently hypermetropia, myopia, or astigmatism are produced”.
Quelle	Dorland’s Illustrated Medical Dictionary 2003:59
Kontext	“Myopia or near-sightedness (short-sightedness) is one form of ametropia where the eye is effectively too long or has too high a power”.
Quelle	Internet engl. 17
Synonym	refractive error, refractive anomaly
Ganzes	refraction

Teil	myopia, hyperopia, astigmatism
Anmerkung	In der englischen Fachliteratur wird häufig die Bezeichnung *refractive error* verwendet

Deutsche Benennung	**Achsenametropie**
Definition	„Bei der Achsenametropie besteht ein Missverhältnis zwischen der Brechkraft von Hornhaut und Linse und der Achsenlänge des Auges. Dieses wird durch einen zu kurzen oder zu langen Augapfel verursacht“.
Quelle	Internet dt. 32
Kontext	„Bei der Achsenametropie ist die Brechkraft normal, aber die Achsenlänge verändert“.
Quelle	Patzelt 2005:20
Ganzes	Ametropie
Teil	Achsenmyopie, Achsenhyperopie
Englische Benennung	**axial ametropia**
Definition	“That resulting from a shortening or lengthening of the eyeball on the optic axis, causing hyperopia or myopia, respectively”.
Quelle	Stedman’s Medical Dictionary 2000:56
Kontext	“In uncorrected axial ametropia, the “basic” retinal image is smaller in hyperopia and larger in myopia than that in emmetropia by about 2 per cent”.
Quelle	Pascal 1955:381
Ganzes	ametropia
Teil	axial myopia, axial hyperopia

Deutsche Benennung	**Achsenhyperopie**
Definition	„Angeborene Übersichtigkeit (Hyperopie) als Folge

	relativer Kürze der Augenachse im Verhältnis zur Brechkraft (…) Der Brennpunkt parallel einfallender Lichtstrahlen liegt hinter der Netzhaut“.
Quelle	Roche Lexikon Medizin 2003:14f
Kontext	„In den häufigsten Fällen von Weitsichtigkeit liegt die Ursache in einem zu kurz gewachsenen Auge. Man spricht dann von einer Achsenhyperopie. Bei der Achsenhyperopie ist die Brechkraft normal. Die Achsenhyperopie ist genetisch veranlagt“.
Quelle	Internet dt. 35
Quasisynonym	Weitsichtigkeit, Hyperopie,
Ganzes	Achsenametropie; Hyperopie
Englische Benennung	**axial hyperopia**
Definition	“Hyperopia due to shortening of the anteroposterior diameter of the globe of the eye”.
Quelle	Stedman’s Medical Dictionary 2000:852
Kontext	“Even a relatively small axial length error in extreme axial hyperopia can result in a significant postoperative refractive error”.
Quelle	Internet engl. 26
Quasisynonym	farsightedness, hyperopia
Ganzes	axial ametropia; hyperopia

Deutsche Benennung	**Achsenmyopie**
Definition	„Angeborene und bis zum 20. Lj. fortschreitende Kurzsichtigkeit, bei der die Augenachse im Verhältnis zur Brechkraft zu lang ist: Der Brennpunkt parallel einfallender Strahlen liegt vor der Netzhaut“.
Quelle	Roche Lexikon Medizin 2003:15
Kontext	„Im myopen Auge (= kurzsichtig) treffen sich parallel

	einfallende Lichtstrahlen schon vor der Netzhaut, meist aufgrund eines zu langen Bulbus im Sinne einer Achsenmyopie“.
Quelle	Patzelt 2005:20
Quasisynonym	Kurzsichtigkeit, Myopie
Ganzes	Achsenametropie; Myopie
Teil	Schulmyopie, maligne Myopie
Englische Benennung	**axial myopia**
Definition	“That error of refraction in which rays of light entering the eye parallel to the optic axis are brought to a focus in front of the retina, as a result of the eyeball being too long from front to back (…)”.
Quelle	Dorland’s Illustrated Medical Dictionary 2003:1215
Kontext	“In axial myopia the eyeball is elongated rather than spherical”.
Quelle	Internet engl. 18
Quasisynonym	nearsightedness, shortsightedness, myopia
Ganzes	ametropia; myopia
Teil	simple myopia, progressive myopia

Deutsche Benennung	**Akkomodationsspasmus**
Definition	„Ziliarkörperkrampf mit begleitender Naheinstellungsreaktion des Auges (Myopisierung), häufig mit Augen- und Kopfschmerzen verbunden, evtl. auch Einwärtsschielen“.
Quelle	Roche Lexikon Medizin 2003:37
Kontext	„Als psychogene Sehstörung kommt der Akkomodationsspasmus zusammen mit Einwärtsschielen bei Kindern vor“.

Quelle	Grehn 1998:340
Synonym	Akkomodationskrampf, Ziliarmuskelkrampf
Ganzes	Akkomodation
Englische Benennung	**spasm of accomodation**
Definition	"Spasm of the ciliary muscles, producing excess of accomodation for near objects".
Quelle	Dorland's Illustrated Medical Dictionary 2003:1728
Kontext	"With prolonged reading, the prepresbyopic adult may develop spasm of accommodation with consequent blurred distance vision and discomfort".
Quelle	Strauss/Azar 1997:122
Synonym	accommodation spasm

Deutsche Benennung	**Alterssichtigkeit**
Definition	„Altersbedingter Verlust der Fähigkeit zu Nahakkomodation als Folge von Linsenveränderungen (Elastizitätsschwund, Sklerose und Wasserverarmung des Linsenkernes); Korrektur erfolgt durch Konvexgläser („Altersbrille")".
Quelle	Roche Lexikon Medizin 2003:57
Kontext	„Während die Weitsichtigkeit in der Regel auf einen zu kurzen Augapfel zurückzuführen ist, wird die Alterssichtigkeit dadurch hervorgerufen, dass sich die Augenlinse altersbedingt verändert und damit verhärtet".
Quelle	Huber/Lackner 2005:25
Synonym	Presbyopie, Presbytie, Altersweitsichtigkeit
Ganzes	Ametropie
Englische Benennung	**presbyopia**
Definition	"The physiologic loss of accommodation in the eyes in

	advancing age, said to begin when the near point has receded beyond 22 cm (9 inches)”.
Quelle	Stedman’s Medical Dictionary 2000:1440
Kontext	“This condition, which is known as presbyopia, can be corrected by wearing glasses with convex lenses”.
Quelle	Ganong 2001:150
Ganzes	ametropia

Deutsche Benennung	**Astigmatismus**
Definition	„Durch eine von der sphärischen Form abweichende Oberflächenkrümmung der brechenden Meridiane wird ein punktförmiges Objekt strich- bzw. stabförmig auf der Netzhaut abgebildet“.
Quelle	Patzelt 2005:21
Kontext	„Menschen mit einem Astigmatismus sehen unscharf und verzerrt. Bei ihnen ist die Vorderfläche der Hornhaut nicht glatt gerundet, sondern sie ist verformt, gekrümmt, gebogen“.
Quelle	Herbst 2004:21
Synonym	Stabsichtigkeit, Hornhautverkrümmung, Brennpunktlosigkeit, Hornhautastigmatismus
Ganzes	Ametropie
Teil	regulärer Astigmatismus, irregulärer Astigmatismus
Englische Benennung	**astigmatism**
Definition	“Unequal curvature of the refractive surfaces of the eye; hence a point source of light cannot be brought to a point focus on the retina but is spread over a more or less diffuse area. The results from the radius of curvature in one plane being longer or shorter than the radius at right angles to it”.
Quelle	Dorland’s Illustrated Medical Dictionary 2003:168

Kontext	"Astigmatism will cause the reflection to be imaged in an elliptical pattern".
Quelle	Eshbaugh et al 2000:3f
Synonym	astigmia
Ganzes	ametropia
Teil	regular astigmatism, irregular astigmatism

Deutsche Benennung	**Astigmatismus, irregulärer**
Definition	„Hier sind die Wölbungen sowie die Brechkraft der brechenden Medien völlig unregelmäßig. Es entstehen multiple Brennpunkte und dadurch ein völlig unscharfes Bild auf der Netzhaut".
Quelle	Lang 2008:442
Kontext	„Ein irregulärer Hornhautastigmatismus ist durch eine Brille nicht korrigierbar, hier sind harte Kontaktlinsen indiziert".
Quelle	Patzelt 2005:21
Wissenschaftliche Bezeichnung	Astigmatismus irregularis
Synonym	unregelmäßiger Astigmatismus
Ganzes	Aberration höherer Ordnung
Englische Benennung	**irregular astigmatism**
Definition	"Astigmatism in which different parts of the same meridian have different degrees of curvature".
Quelle	Stedman's Medical Dictionary 2000:159
Kontext	"Irregular astigmatism can be diagnosed clinically, by corneal topography, or by wavefront analysis".
Quelle	AAO 2006:10

Ganzes	higher order aberration

Deutsche Benennung	**Astigmatismus, regulärer**
Definition	„Die beiden unterschiedlich brechenden Meridiane stehen senkrecht aufeinander“.
Quelle	Springer Klinisches Wörterbuch 2007:148
Kontext	„Der reguläre Astigmatismus ist in der Regel vererbt. Er verändert sich während des Lebens kaum“.
Quelle	Internet dt. 38
Wissenschaftliche Bezeichnung	Astigmatismus regularis
Synonym	regelmäßiger Astigmatismus
Ganzes	Astigmatismus
Teil	Astigmatismus nach der Regel, Astigmatismus gegen die Regel
Englische Benennung	**regular astigmatism**
Definition	“Astigmatism in which the curvature in each meridian is equal throughout its course, and the meridians of greatest and least curvature are at right angles to each other”.
Quelle	Stedman’s Medical Dictionary 2000:159
Kontext	“Regular astigmatism is correctable with spherocylindrical lenses”.
Quelle	AAO 2006:10
Ganzes	astigmatism
Teil	astigmatism against the rule, astigmatism with the rule

Deutsche Benennung	**Brechungsametropie**
Definition	„Fehlsichtigkeit durch Änderung des Brechungsindexes

	des Auges.“
Quelle	Springer Klinisches Wörterbuch 2007:251
Kontext	„(…) Sie tritt häufiger auf als die Brechungsametropie, bei der die Achsenlänge normal bei veränderter Brechkraft ist“.
Quelle	Patzelt 2005:20
Synonym	Indexametropie
Ganzes	Ametropie
Teil	Brechungsmyopie, Brechungshyperopie

Englische Benennung	**refractive ametropia**
Definition	“Ametropia due to fault in the dioptric system of the eye”.
Quelle	Dorland’s Illustrated Medical Dictionary 2003:59
Kontext	“In refractive ametropia the “basic” retinal image is smaller in hyperopia and larger in myopia than that in emmetropia by about 0.5 per cent”.
Quelle	Pascal 1955:381
Synonym	index ametropia
Ganzes	ametropia
Teil	refractive myopia, refractive hyperopia

Deutsche Benennung	**Brechungshyperopie**
Definition	„Hyperopie infolge zu geringer Brechkraft des – normal langen – Auges“.
Quelle	Roche Lexikon Medizin 2003:260
Kontext	„Eine Sonderform der Brechungshyperopie stellt die Linsenlosigkeit dar. In solchen Fällen kann nur die vordere Hornhautfläche zur Gesamtbrechkraft des Auges beitragen“.

Quelle	Internet dt. 36
Quasisynonym	Weitsichtigkeit, Hyperopie,
Ganzes	Brechungsametropie; Hyperopie
Englische Benennung	**refractive hyperopia**
Definition	"The eyeball is normal in length but the optical system of the eye has insufficient converging power".
Quelle	Colicchia et al 2008:528
Kontext	"In a sense then the patient who has refractive hyperopia has an advantage over the patient with an equal amount of axial hyperopia".
Quelle	Pascal 1955:381
Quasisynonym	farsightedness, hyperopia
Ganzes	refractive ametropia; hyperopia

Deutsche Benennung	**Brechungsmyopie**
Definition	„Kurzsichtigkeit durch im Vergleich zur Norm erhöhte Brechkraft der refraktiven Teile des Auges, d. h. der Hornhaut (Cornea) und/oder der Linse, aber auch Kammerwasser und Glaskörper".
Quelle	Internet dt. 33.1
Kontext	„Die Brechungsmyopie (auch Refraktionsmyopie) kann durch eine vermehrte Krümmung der Hornhaut oder der Linse, aber auch durch eine Erhöhung der Brechzahl der Linse infolge von Trübungen des Linsenkerns (Linsenmyopie bei Katarakt) hervorgerufen werden. Außerdem kommen Keratokonus, Kugellinse oder Linsenverlagerung als Ursachen in Betracht".
Quelle	Internet dt. 34
Synonym	Refraktionsmyopie

Quasisynonym	Kurzsichtigkeit, Myopie
Ganzes	Brechungsametropie; Myopie
Englische Benennung	**refractive myopia**
Definition	"A form due to changes or increases in the curvature of the refracting surfaces of the eye, especially of the cornea".
Quelle	Dorland's Illustrated Medical Dictionary 2003:1215
Kontext	"In refractive myopia the refractive power of the cornea or lens is too strong, causing the same effect".
Quelle	Internet engl. 18
Synonym	curvature myopia
Quasisynonym	nearsightedness, shortsightedness, myopia
Ganzes	refractive ametropia; myopia

Deutsche Benennung	**Einwärtsschielen**
Definition	„Häufigste Form des Begleitschielens, bei dem die Sehachsen beider Augen nicht auf ein und dasselbe Objekt gerichtet sind, der Schielwinkel aber in allen Blickrichtungen ungefähr gleich bleibt".
Quelle	Internet dt. 41
Kontext	„Wenn ein Hypermetroper nicht gelernt hat, Akkomodation und Konvergenz zu trennen, führt die Hypermetropie zum Einwärtsschielen".
Quelle	Grehn 1998:344
Wissenschaftliche Bezeichnung	Strabismus convergens/internus
Synonym	Esotropie, Innenschielen
Ganzes	Schielen
Englische Benennung	**esotropia**

Definition	"Strabismus in which there is manifest deviation of the visual axis of an eye toward that of the other eye, resulting in deplopia".
Quelle	Dorland's Illustrated Medical Dictionary 2003:644
Kontext	"Esotropia can also affect teenagers and adults, and it is usually related to systemic conditions such as high blood pressure, diabetes, strokes, or brain injuries".
Quelle	Internet engl. 32.2
Synonym	convergent strabismus, internal strabismus
Ganzes	strabismus

Deutsche Benennung	**Emmetropie**
Definition	„Das Verhältnis zwischen Achsenlänge des Auges und Brechkraft von Hornhaut und Linse ist ausgeglichen. Parallel ins Auge einfallende Strahlen vereinigen sich deshalb im Brennpunkt auf der Netzhaut und nicht vor oder hinter der Netzhaut, wie dies bei der Ametropie der Fall ist".
Quelle	Lang 2008:423
Kontext	„Emmetropie ist nicht gleichbedeutend mit voller Sehschärfe. Diese hängt neben der Emmetropie auch von Klarheit der brechenden Medien und der Funktionstüchtigkeit von Netzhaut, Sehbahn und zentraler Verarbeitung ab".
Quelle	Patzelt 2005:20
Synonym	Normalsichtigkeit, Rechtsichtigkeit
Ganzes	Refraktion
Englische Benennung	**emmetropia**
Definition	"A state of proper correlation between the refractive system of the eye and the axial length of the eyeball, rays of light entering the eye parallel to the optic axis being

	brought to a focus exactly on the retina”.
Quelle	Dorland’s Illustrated Medical Dictionary 2003:605
Kontext	“The “far point” in emmetropia (defined as the point conjugate to the retina in the nonaccommodating state) is optical infinity”.
Quelle	Mead/Azar 1997:3
Ganzes	refraction

Deutsche Benennung	**hintere Glaskörperabhebung**
Definition	„Teilweise bis totale Abhebung des Glaskörpers von der Netzhaut; v.a. bei starker Myopie, ferner nach perforierender Augenverletzung, Operation mit Augapfeleröffnung, bei Netz- und Aderhauterkrankungen, als Alterserscheinung“.
Quelle	Roche Lexikon Medizin 2003:145
Kontext	„Die Ursache der Glaskörperabhebung ist das Altern der Glaskörperstruktur. Sie entsteht meist spontan, wobei Kurzsichtige ein erhöhtes Risiko haben“.
Quelle	Internet dt. 40
Synonym	Glaskörperablösung
Englische Benennung	**posterior vitreous detachment (PVD)**
Definition	“Separation of the peripheral vitreous humor from the retina”.
Quelle	Stedman’s Medical Dictionary 2000:485
Kontext	“The vitreous gel pulls away from the back wall of the eye, causing a posterior vitreous detachment”.
Quelle	Internet engl. 6.1
Synonym	detached vitreous

Deutsche Benennung	**Hyperopie**
Definition	„Brechungsanomalie des Auges aufgrund einer Brechkraftminderung der Medien (Brechungshyperopie) oder angeborener, evtl. erblicher Kürze der Augenachse (axiale Hyperopie = Achsenhyperopie). Die Punktvereinigung paralleler Lichtstrahlen erfolgt bei Fernblick und bei Akkommodationsruhe erst hinter der Netzhaut“.
Quelle	Roche Lexikon Medizin 2003:878
Kontext	„Weitsichtigkeit wird mit konvexen Sammellinsen (Plusgläsern) korrigiert, die die Strahlen so brechen, dass sie sich genau auf der Netzhaut vereinigen können“.
Quelle	Herbst 2004:25
Synonym	Weitsichtigkeit, Hypermetropie, Übersichtigkeit
Ganzes	Ametropie
Teil	Achsenhyperopie, Brechungshyperopie; manifeste Hyperopie, latente Hyperopie
Englische Benennung	**hyperopia**
Definition	“That error of refraction in which rays of light entering the eye parallel to the optic axis are brought to a focus behind the retina (…)”.
Quelle	Dorland’s Illustrated Medical Dictionary 2003:884
Kontext	“If the amount of hyperopia is beyond the range of alternative refractive procedures, clear lens extraction with IOL insertion might be the only available surgical option”.
Quelle	AAO 2006:158
Synonym	farsightedness, hypermetropia
Ganzes	ametropia
Teil	axial hyperopia, refractive hyperopia; manifest hyperopia, latent hyperopia

Deutsche Benennung	Hyperopie, latente
Definition	„Die durch habituelle Akkomodation ausgeglichene und nur nach künstlicher Lähmung des Ziliarmuskels feststellbare Hyperopie, die durch gleichzeitig erhöhte Konvergenz evtl. zu Einwärtsschielen führt“.
Quelle	Roche Lexikon Medizin 2003:878
Kontext	„Bei der Korrektur der Hyperopie führt dieser Akkomodationsspasmus dazu, dass ein Teil der Hyperopie zunächst unerkannt (latent) bleibt“.
Quelle	Patzelt 2005:20
Synonym	relative Hyperopie
Ganzes	Hyperopie

Englische Benennung	latent hyperopia
Definition	“That part of the total hyperopia corrected by the physiologic tone of the ciliary muscle and revealed only when that muscle is paralyzed by the use of a drug, such as atropine”.
Quelle	Dorland’s Illustrated Medical Dictionary 2003:884
Kontext	“With the development of presbyopia, latent hyperopia becomes manifest, contributing to an apparent increase in the prevalence of hyperopia”.
Quelle	Internet engl. 1
Ganzes	hyperopia

Deutsche Benennung	Hyperopie, manifeste
Definition	„Der durch Vorsetzen von Konvexgläsern bei Fernblick erkennbare Teil der Hyperopie“.
Quelle	Roche Lexikon Medizin 2003:878
Kontext	„Der sofort durch ein Brillenglas zu korrigierende Anteil der Hyperopie wird als manifeste Hyperopie bezeichnet“.

Quelle	Patzelt 2005:20
Ganzes	Hyperopie
Englische Benennung	**manifest hyperopia**
Definition	"That part of the total hyperopia not corrected by the physiologic tone of the ciliary muscle nor revealed with cycloplegic examination".
Quelle	Dorland's Illustrated Medical Dictionary 2003:885
Kontext	"Manifest hyperopia, determined by noncycloplegic refraction, may be either facultative or absolute".
Quelle	Internet engl. 1
Ganzes	hyperopia
Teil	facultative hyperopia, absolute hyperopia

Deutsche Benennung	**Hyperopie, totale**
Definition	Das gesamte zu bestimmende Brechungsdefizit, bestehend aus latenter und manifester Hyperopie.
Quelle	Die Autorin basierend auf Springer Klinisches Wörterbuch 2007:830
Kontext	„Zur Abschätzung der totalen Hyperopie wird nach Zykloplegie (reversible Akkomodationslähmung z.B. durch Zyklopentolat-Augentropfen) eine objektive Refraktion durchgeführt".
Quelle	Patzelt 2005:20
Synonym	Gesamthyperopie
Ganzes	Hyperopie
Teil	latente Hyperopie, manifeste Hyperopie
Englische Benennung	**total hyperopia**

Definition	"The sum of manifest and latent hyperopia; it can be determined only with mydriasis".
Quelle	Dorland's Illustrated Medical Dictionary 2003:885
Kontext	"The eye's own focusing can often correct the blur associated with hyperopia, so sometimes a partial correction of the total hyperopia is sufficient to relieve any eyestrain".
Quelle	Internet engl. 25
Ganzes	hyperopia
Teil	latent hyperopia, manifest hyperopia

Deutsche Benennung	**Konkavlinse**
Definition	„Sphärische Linse mit Konkavität einer oder beider Flächen und entsprechend verdünntem Zentrum bzw. dickeren Randpartien (…) Wirkt Lichtstrahlen zerstreuend. Dient als „Minusglas) zur Korrektur der Myopie".
Quelle	Roche Lexikon Medizin 2003:1034
Kontext	„Konkavlinsen (Linsen sind nach innen gewölbt) werden zur Korrektur einer Kurzsichtigkeit (Myopie) eingesetzt".
Quelle	Internet dt. 51
Synonym	Zerstreuungslinse, Minusglas
Ganzes	Linse
Englische Benennung	**concave lens**
Definition	"Lens that possesses at least one surface that curves inwards. It is a diverging lens, spreading out those light rays that have been refracted through it. A concave lens is thinner at its centre than at its edges, and is used to correct short-sightedness (myopia)".
Quelle	Internet engl. 21.1
Kontext	"They have a concave lens which bends the light rays

	slightly outwards”.
Quelle	Internet engl. 22
Synonym	diverging lens, minus lens
Ganzes	lens

Deutsche Benennung	**Konvexlinse**
Definition	„Linse, die Licht nach innen beugt und in einem Brennpunkt vereinigt“.
Quelle	Springer Klinisches Wörterbuch 2007:984
Kontext	„Da sie die zu geringe Brechkraft des Auges erhöhen, spricht man bei Brillengläsern für Weitsichtige von „Plusgläsern“; physikalisch gesprochen sind es Konvexgläser (Sammellinsen)“.
Quelle	Herbst 2004:20f)
Synonym	Sammellinse, Plusglas
Ganzes	Linse
Englische Benennung	**convex lens**
Definition	“Lens that possesses at least one surface that curves outwards. It causes light to deviate inward, bringing the rays of light to a focus, and is thus called a diverging lens. A convex lens is thicker at its centre than at its edges, and is used to correct long-sightedness (hypermetropism)”.
Quelle	Internet engl. 21.2
Kontext	“The usual treatment for hyperopia is prescription eyeglasses with convex lenses that curve outward (…)”.
Quelle	Internet engl. 23.1
Synonym	converging lens, plus lens, collecting lens
Ganzes	lens

Deutsche Benennung	maligne Myopie
Definition	„Progredient fortschreitende Myopie, die langfristig zu hoher Myopie (mehr als 15 dpt) führt“.
Quelle	Springer Klinisches Wörterbuch 2007:1240
Kontext	„Die maligne Myopie hingegen kann je nach Ausprägungsgrad Netzhautveränderungen hervorrufen, die so ausgeprägt sind, dass trotz Korrekturglas keine normale Sehschärfe erreicht wird“.
Quelle	Internet dt. 37
Wissenschaftliche Bezeichnung	Myopia maligna (progressiva)
Synonym	degenerative Myopie
Ganzes	Achsenmyopie
Englische Benennung	**pathological myopia**
Definition	“An extremely high amount of nearsightedness that causes a major alteration of the shape or globe of the eye, which may lead to profound vision loss”.
Quelle	Internet engl. 27
Kontext	“Pathological myopia patients may present with prescriptions from -6 diopters to in excess of -40 diopters”.
Quelle	Internet engl. 27
Synonym	malignant myopia, degenerative myopia
Ganzes	axial myopia

Deutsche Benennung	Myopie
Definition	„Beugungs- (Refraktions-)Anomalie, bei der sich parallel einfallende Lichtstrahlen wegen Überlänge des Augapfels (Achsenmyopie) oder wegen zu starker Brechkraft der Medien (Brechungsmyopie) bereits vor der Netzhaut schneiden (auf dieser entstehen statt scharfer Bildpunkte

	Zerstreuungskreise; nur nahe Gegenstände werden scharf gesehen)“.
Quelle	Roche Lexikon Medizin 2003:1279
Kontext	„Kurzsichtigkeit kann durch eine Brille oder Kontaktlinsen ausgeglichen werden“.
Quelle	Herbst 2004:19
Synonym	Kurzsichtigkeit
Ganzes	Ametropie
Teil	Achsenmyopie, Brechungsmyopie; Schulmyopie, maligne Myopie

Englische Benennung	**myopia**
Definition	“That error of refraction in which rays fo light entering the eye parallel to the optic axis are brought to a focus in front of the retina, as a result of the eyeball being too long (…) or of an increased strength in refractive power (…)”.
Quelle	Dorland’s Illustrated Medical Dictionary 2003:1215
Kontext	“Myopia produces an aberration that optical engineers call positive defocus”.
Quelle	AAO 2006:15
Synonym	nearsightedness, shortsightedness
Ganzes	ametropia
Teil	axial ametropia, refractive ametropia; simple myopia, progressive myopia

Deutsche Benennung	**Netzhautablösung**
Definition	„Durch verschiedene Ursachen hervorgerufene Trennung von Netzhaut und Pigmentepithel“.
Quelle	Springer Klinisches Wörterbuch 2007:3

Kontext	„Netzhautablösungen sind relativ seltene Ereignisse. Dennoch ist es wichtig, über sie Bescheid zu wissen, da sie das Augenlicht unmittelbar bedrohen und unbehandelt fast immer zur Erblindung führen“.
Quelle	Patzelt 2005:66
Wissenschaftliche Bezeichnung	Ablatio retinae, Amotio retinae

Englische Benennung	**retinal detachment**
Definition	“Separation of the inner layers of the retina (neural retina) from the pigment epithelium”.
Quelle	Dorland’s Illustrated Medical Dictionary 2003:1621
Kontext	“Although no causal link has been established between retinal detachment and excimer laser refractive surgery, the potential adverse effects should be considered”.
Quelle	AAO 2006:192
Synonym	detached retina

Deutsche Benennung	**Refraktion**
Definition	„Der Begriff Refraktion bezeichnet in der Optometrie und Augenheilkunde den Brechwert der optischen Korrektur, mit der zusammen ein bestimmtes Auge ohne Akkomodation ein scharfes Bild eines in unendlicher Entfernung befindlichen Objekts erzeugt“.
Quelle	Internet dt. 33.5
Kontext	„Die Refraktion des Fetus beträgt in der 30. bis 35. Schwangerschaftswoche ca. + 1,0 Dioptrien und reduziert sich auf + 0,4 Dioptrien zum Geburtstermin bedingt durch eine Reifung von Hornhaut und Linse“.
Quelle	Auffarth 2004:20
Synonym	Brechwert, Brechkraft

Teil	Normalsichtigkeit, Fehlsichtigkeit
Englische Benennung	**refraction**
Definition	"Bending of light rays. To have clear vision, the eye must focus light rays on the retina, which means bending them as they enter the eye. Two structures in the eye perform refraction: the cornea and the crystalline lens".
Quelle	Internet engl. 19
Kontext	"The naturally occurring ametropias (…) have been the principal anomalies of refraction and have been the focus of corrective means usind spectacle, contact lenses and, recently, refractive surgery".
Quelle	Eshbaugh et al 2000:1
Teil	ametropia, emmetropia

Deutsche Benennung	**Schulmyopie**
Definition	„Meist im 10.-12. Lebensjahr beginnende Myopie, die nach dem 25. Lebensjahr nicht mehr zunimmt und in der Regel maximal 5 dpt beträgt; liegt sie im Bereich von 3 dpt wird im Alter keine Lesebrille nötig, weil mit dem Fernpunkt des Auges (ca. 33 cm) gelesen wird".
Quelle	Springer Klinisches Wörterbuch 2007:1670
Kontext	„Als Schulmyopie wird sie bezeichnet, wenn sie im Alter von zehn bis zwölf Jahren erstmals zu Beeinträchtigungen führt".
Quelle	Herbst 2004:17
Wissenschaftliche Bezeichnung	Myopia simplex
Ganzes	Achsenmyopie
Englische Benennung	**simple myopia**
Definition	"That myopia due to normal growth of the healthy eyeball. It stops increasing at maturity and may be corrected to

	normal visual acuity”.
Quelle	Dorland’s Illustrated Medical Dictionary 2003:1215
Kontext	“As the least severe myopia, simple myopia can generally be treated or eliminated with glasses, contact lenses or surgery”.
Quelle	Internet engl. 24
Ganzes	axial myopia

Deutsche Benennung	**Sehschärfe**
Definition	„Fähigkeit der Netzhaut, 2 Punkte eben noch als getrennt zu erkennen“.
Quelle	Springer Klinisches Wörterbuch 2007:1962
Kontext	„Wenn von diesen Netzhautveränderungen auch die Makula, der Bereich des schärfsten Sehens, betroffen ist, kann die Sehschärfe deutlich vermindert werden“.
Quelle	Herbst 2004:18
Synonym	Visus
Englische Benennung	**visual acuity**
Definition	“The ability to discriminate visually between forms, measured by Snellen’s test type or, sometimes, by Landolt’s rings”.
Quelle	Dorland’s Illustrated Medical Dictionary 2003:24
Kontext	“Decentration of the refractive excimer laser ablation can result in irregular astigmatism, causing glare, halos, diplopia, and a decrease in best corrected visual acuity”.
Quelle	Davis et al 2000:70

3.6 KORREKTURMÖGLICHKEITEN

3.6.1 Brille

Bei geringen Fehlsichtigkeiten stellt die Brille die wohl einfachste Korrekturmöglichkeit dar (Ausnahme ist hier der irreguläre Astigmatismus, siehe 2.3.3). Sie kann jederzeit auf- und abgesetzt werden und da sie nicht direkt mit dem Auge in Kontakt kommt, ist sie für das Gewebe nicht schädlich und für den Träger gut verträglich. In gewissen Situationen kann das Tragen einer Brille für den fehlsichtigen Patienten jedoch unangenehm sein, da Brillen leicht zerbrechen können, bei hoher Luftfeuchtigkeit beschlagen und besonders beim Sport oft hinderlich sind. Menschen mit mehr als drei Dioptrien Unterschied zwischen beiden Augen leiden beim Tragen einer Brille häufig unter Sehschwierigkeiten und Kopfschmerzen, da der Unterschied der auf beiden Netzhäuten abgebildeten Gegenstände zu groß ist. Auch für hochgradig Kurz- oder Weitsichtige sind Brillen weniger geeignet, da das Gesichtsfeld stark eingeengt und das Gewicht der durch die dickeren Gläser schweren Brille als unangenehm empfunden wird und zu Druckstellen führen kann. Hinzu kommt, dass konkave Gläser sowohl das gesehene Bild als auch das Auge stark verkleinern, konvexe es vergrößern. Besonders bei hoher Myopie oder Hyperopie wird das als störend empfunden (vgl. Patzelt 2005:21; Huber/Lackner:2005:34f; Herbst 2004:25).

3.6.2 Kontaktlinsen

Im Gegensatz zur Brille wird beim Tragen von Kontaktlinsen das Bild weder verkleinert noch vergrößert, sondern in seiner natürlichen Größe abgebildet. Weiters kommt es auch zu keinerlei Gesichtsfeldeinschränkungen, da die Linse dem Auge bei seinen Bewegungen folgt. Man unterscheidet zwischen harten oder formstabilen und weichen Kontaktlinsen. Harte Linsen sind kleiner und schwimmen auf dem Tränenfilm des Auges, wodurch eine ungestörte Sauerstoffversorgung der Hornhaut ermöglicht wird. Die größeren weichen Linsen dagegen haften direkt an der Hornhaut und müssen daher sauerstoffdurchlässiger sein. Da weiche Linsen die Form der Hornhaut annehmen, sind sie für Patienten mit Astigmatismus nicht geeignet. Dieser kann nur mit harten Linsen ausgeglichen werden. Weiche Kontaktlinsen haben einen höheren Tragekomfort und

benötigen kaum eine Eingewöhnungsphase wogegen harte Linsen gerade zu Beginn ein Fremdkörpergefühl im Auge auslösen können, an das sich der Träger erst gewöhnen muss. Der Pflegeaufwand bei weichen Linsen ist allerdings höher, wie auch die Komplikationsrate. Zu den möglichen Komplikationen gehören unter anderem das Einwachsen von Gefäßen in die Hornhaut, Allergien auf die Reinigungsmittel oder auch bakterielle oder Pilzinfektionen (vgl. Huber/Lackner 2005:36f; Patzelt 2005:21).

3.6.3 Operative Eingriffe – Refraktive Chirurgie

Unter dem Begriff „Refraktive Chirurgie“ werden Augenoperationen zusammengefasst, die der Korrektur von Refraktionsanomalien, wie Myopie, Hyperopie, Astigmatismus und Presbyopie, dienen und somit Brille oder Kontaktlinsen ersetzen. Die Eingriffe betreffen jene Bereiche des Auges, die für die Brechung (Refraktion) verantwortlich sind – die Hornhaut oder die Linse. Es wird daher zwischen Eingriffen, welche die Hornhaut und solchen, welche die Linse betreffen, unterschieden.

Zu den linsenchirurgischen Verfahren gehören im Wesentlichen zwei Techniken. Zum einen besteht die Möglichkeit der Implantation von Intraokularlinsen (IOL) entweder in die Vorderkammer oder die Hinterkammer. Bei diesem Verfahren bleibt die natürliche Linse erhalten. Indiziert ist dieser Eingriff bei Patienten mit starker Myopie oder Hyperopie, bei denen eine Laserbehandlung nicht in Frage kommt. Als zweite Möglichkeit ist der refraktive Linsentausch (RLE) zu nennen, bei dem die eigene Linse entfernt und durch eine Kunstlinse ersetzt wird. Hier unterscheidet man zwischen dem Linsentausch mit multifokalen Intraokularlinsen (MIOL) oder akkomodativen Intraokularlinsen, die insbesondere für ältere Patienten eine Alternative bietet, da die Akkomodationsfähigkeit nicht verloren geht. Für Patienten mit starkem Hornhautastigmatismus gibt es die Möglichkeit des Linsentauschs mit torischen Intraokularlinsen (vgl. Auffahrt 2004:24ff).

Zu den hornhautchirurgischen Eingriffen zählen die Radiäre Keratotomie (RK), die Photorefraktive Keratektomie (PRK), die Laser in situ Keratomileusis (LASIK) sowie die Laser-Thermo-Keratoplastik (LTK). Mit Ausnahme der RK werden bei diesen Verfahren hochpräzise Laser eingesetzt, mit deren Hilfe die Hornhaut neu modelliert und eine

normale Brechkraft des Auges wiederhergestellt wird. Die einzelnen Techniken werden im folgenden Kapitel ausführlich behandelt.

4. LASER IN DER REFRAKTIVEN CHIRURGIE

4.1 ENTWICKLUNGSGESCHICHTE DER REFRAKTIVEN CHIRURGIE

4.1.1 Linsenchirurgische Verfahren

Diese Arbeit setzt sich mit den hornhautchirurgischen Techniken zur Korrektur von Fehlsichtigkeiten auseinander; im Hinblick auf die Geschichte der refraktiven Chirurgie ist es jedoch wichtig anzumerken, dass die ersten operativen Eingriffe zur Myopiekorrektur bereits im 18. und 19. Jahrhundert durchgeführt wurden. Ophthalmologen der damaligen Zeit stellten fest, dass hochgradig Kurzsichtige nach Entfernung der eigenen Linse häufig ein gutes Sehvermögen wiedererlangten. Zahlreiche Komplikationen nach dem Eingriff führten jedoch dazu, dass die „Myopieoperation“ wieder von der Bildfläche verschwand. Erst moderne Techniken in der Kataraktchirurgie ließen das nun als „Clear Lens Extraction“ (CLE) bekannte Verfahren seit den 90er Jahren des 20. Jahrhunderts wieder aufleben. Die Entwicklung spezieller Kunstlinsen (Multifokallinsen) ermöglichen heute einen refraktiven Linsentausch, wie unter 3.4.3 beschrieben und stellen damit eine Alternative besonders für stark myope oder hyperope sowie auch presbyope Patienten dar (vgl. Auffarth 2004:12).

4.1.2 Inzisionale Verfahren

Im 19. Jahrhundert wurden erste Experimente mit hornhautchirurgischen Verfahren, zur Behandlung von Astigmatismus und Hornhautvorwölbungen gemacht. Doch erst der Japaner Tutomo Sato beschäftigte sich ab den 30er Jahren des 20. Jahrhunderts mit inzisionalen hornhautchirurgischen Techniken. Er hatte beobachtet, dass es nach Verletzungen der Descemet-Membran zu Abflachungen der Hornhaut kam, die zu einer Verbesserung des Visus führten. Daraufhin entwickelte er eine Technik, bei der er die Hornhaut auf der Innenseite (Endothelseite) mit kleinen Einschnitten (Inzisionen) verletzte, um durch ihre Vernarbung eine Abflachung der Hornhaut zu bewirken. Das Verfahren zur Myopiekorrektur wurde 1953 als radiäre Keratotomie (RK) vorgestellt. Besonders in der Sowjetunion stieß diese Methode auf großes Interesse und wurde

speziell von Fjodorow weiterentwickelt, bevor sie Ende der 70er von Leo Bores auch in den USA eingeführt wurde. Zu Beginn der 1980er berief das National Eye Institute eine multizentrische Studie (PERK-Studie) ein, mit dem Zweck das Verfahren unter einheitlichen Bedingungen zu untersuchen. Die Ergebnisse waren ernüchternd: es stellte sich zwar heraus, dass schwere Komplikationen relativ selten auftraten, der Erfolg war, besonders bei Kurzsichtigkeiten ab 4 Dioptrien, jedoch nur schwer vorhersagbar. Außerdem wurde festgestellt, dass im Laufe der Jahre viele der Patienten eine fortschreitende Hyperopie entwickelten. Die Veröffentlichung dieser Erkenntnisse fiel zeitlich mit der Entwicklung der PRK und dem damit verbundenen Einsatz von Lasern in der Hornhautchirurgie zusammen. Die RK wurde daher immer weniger eingesetzt und kommt heute nur noch selten, zur Behandlung leichter Kurzsichtigkeit oder zur Korrektur von Astigmatismen, zum Einsatz (vgl. Seiler 2000a:5ff).

4.1.3 Lamelläre Verfahren

Parallel zu Sato entwickelte José Barraquer in den 1950er Jahren eine ganze Reihe lamellärer Verfahren, die als Basis heutiger Lasereingriffe gelten. 1948 führte er bei einem Patienten mit krankhaft verdünnter Hornhaut eine teilweise Hornhauttransplantation (lamelläre Keratoplastik) durch, um so die Dicke und die Krümmung der Hornhaut zu normalisieren. Das Ergebnis dabei war ein nahezu normalsichtiges (emmetropes) Auge mit normaler Hornhautdicke (vgl. Internet 9.6). Diese Entdeckung veranlasste Barraquer, sich den lamellenartigen Aufbau der Hornhaut zu nutze zu machen und die Technik der Keratomileusis zu entwickeln. Keratomileusis leitet sich aus dem Altgriechischen für „Hornhaut“ und „Gestaltung“ ab und beschreibt ein Verfahren zur dauerhaften Veränderung der Brechkraft der Hornhaut. Barraquer erfand dazu das sogenannte Mikrokeratom, ein hobelartiges Instrument, das es ermöglicht, die Lamellen der Hornhaut in feine Kappen zu schneiden. Bei der von Barraquer eingeführten Freeze-Keratomileusis wurde eine ca. 350 µ dicke Hornhautlamelle entfernt und tiefgefroren, um sie in diesem festen Zustand auf einer Drehbank in die gewünschte Form zu schleifen. Anschließend wurde die Lamelle wieder aufgetaut, auf die Hornhaut gelegt und vernäht (vgl. Krumeich 2000a:96; Internet dt. 9.1 [Stand 06.06.2009]).

Aufgrund zahlreicher Komplikationen konnte sich dieses Verfahren jedoch nicht durchsetzen.

Der deutsche Arzt Jörg Krumeich entwickelte Barraquers Technik weiter und konnte mit seiner Non-Freeze-Keratomileusis einige der Komplikationen eliminieren, dennoch war auch bei dieser Methode die Geschicklichkeit des operierenden Arztes maßgeblich für das Gelingen der Operation entscheidend.
Luis Ruiz, ein Schüler José Barraquers führte dann die Automatische Lamelläre Keratoplastik (ALK), auch in situ Keratomileusis genannt, in die hornhautrefraktive Chirurgie ein, die als Vorläufer der späteren LASIK gilt. Bei dieser Methode wurde eine dünne Hornhautlamelle entfernt, wobei diese jedoch nicht vollständig durchtrennt sondern ein schmaler Rand stehengelassen und die Lamelle zur Seite geklappt wurde. Anschließend führte Ruiz eine Keratektomie durch, bei der er eine zweite Lamelle aus dem zentralen Stroma schnitt und entfernte. Die Dicke dieser Lamelle war abhängig von der Höhe der gewünschten Korrektur. Zum Schluss setzte er die erste Lamelle wieder auf das nun veränderte Stroma (vgl. Seiler 2000a:8f; Auffarth 2004:46).

Nach der Einführung des Excimer-Lasers in die Hornhautchirurgie wurde diese Technik in den 1990er Jahren zur LASIK (Laser in situ Keratomileusis) weiterentwickelt, bei der die Hornhaut, nach Schneiden der Lamelle, mit Hilfe des Lasers geschliffen wird (vgl. Auffarth 2004:46ff).

4.1.4 Laserchirurgie der Hornhaut

Die ersten Versuche, Laser in der Hornhautchirurgie einzusetzen, wurden schon sehr früh gemacht. 1971 wurden erstmals Hornhautabtragungen (Keratektomien) mit einem gepulsten CO2-Laser vorgestellt. Da es jedoch zu starken Entzündungen kam, verursacht vermutlich durch thermische Schäden am Gewebe, kam es zu keiner klinischen Anwendung (vgl. Seiler 2000a:9f).

Erst der US-Amerikaner Stephen L. Trokel erarbeitete 1983 gemeinsam mit dem IBM Physiker R. Srinivasan eine neue Methode der Hornhautabtragung, bei der mit Hilfe eines Excimer-Lasers die Oberfläche der Cornea bearbeitet wurde. Trokel konnte nachweisen,

dass Excimer-Laser molekulare Bindungen im Gewebe durchtrennen, ohne dabei das umliegende Gewebe durch Hitze zu beschädigen (vgl. AAO 2006:87). Die ersten Versuche wurden zunächst an Kadaveraugen durchgeführt. 1985 wandte Theo Seiler in Deutschland die Photorefraktive Keratektomie (PRK) zunächst an einem blinden Auge, 1987 dann an einem sehenden Auge an. In den frühen 1990er Jahren untersuchten zahlreiche Studien die Wirksamkeit und Sicherheit dieser Methode, die seit 1995 zur Korrektur von Kurzsichtigkeiten bis 6 Dioptrien als wissenschaftlich anerkannt und damit sicher gilt (Auffarth 2004:15).

Alternativ zur PRK wurde Ende der 80er/Anfang der 90er nach weiteren Lasertechniken geforscht, um noch bessere Ergebnisse zu erzielen. Ioannis Pallikaris entwickelte 1989 die Laser in situ Keratomileusis (LASIK), eine Kombination aus intrastromaler PRK und ALK mittels Excimer-Laser. 1992 stellte Lucio Burrato die ELISK (Excimer-Laser in situ Keratomileusis) vor, bei der eine ca. 300-350 µ dicke Lamelle der Hornhaut entfernt und Gewebe auf der Innenseite der Lamelle abgetragen wurde. Anschließend wurde die Lamelle wieder auf das Auge aufgesetzt.

Die heute weltweit am häufigsten verbreitete Methode zur Myopiekorrektur ist die LASIK, mit einem Indikationsbereich von ca. -8 bist -10 Dioptrien. In den vergangenen Jahren hat sich die LASIK-Technologie zur wellenfrontgestützten LASIK weiterentwickelt, mit der auch optische Fehler höherer Ordnung korrigiert werden können.

Auch der LASIK sind Grenzen gesetzt und so können nicht alle Patienten mit dieser Methode operiert werden. Komplikationen, die nach erfolgtem LASIK-Eingriff aufgetreten sind, haben weiter dazu geführt, dass sich die Medizin wieder vermehrt der Oberflächenablation zuwandte und so Weiterentwicklungen der PRK forcierte. Die laserassistierte subepitheliale Keratektomie (LASEK) ist ein Verfahren, bei dem das Epithel der Hornhaut zunächst mit Hilfe einer alkoholischen Lösung abgetragen und nach der Laserbehandlung wieder auf die Hornhaut gesetzt wird.
Epi-LASIK ist die zur Zeit neueste Technik, bei der mit einem stumpfen Epikeratom das Epithel vom Stroma getrennt und nach der Behandlung, wie auch bei der LASEK, wieder

auf die Hornhaut gesetzt wird. Zu dieser Methode gibt es jedoch noch keine Langzeitergebnisse (vgl. Auffarth 2004:16; Internet dt. 10 [Stand 06.06.2009]).

4.2 TECHNISCHE DETAILS UND GERÄTE

Das Wort „Excimer“ setzt sich aus dem Englischen „excited dimer“ (angeregtes Dimer) zusammen und bezeichnet die Verbindung eines angeregten mit einem nicht angeregten Molekül (vgl. Brockhaus). Excimer-Laser sind Edelgaslaser, die mit einer Mischung aus Argon und Fluorid arbeiten. Da ihre Strahlen sich im für das menschliche Auge unsichtbaren ultravioletten Bereich bewegen, werden sie auch Kaltlichtlaser genannt (vgl. Huber/Lackner 2005:55). Ursprünglich wurden Excimer-Laser für die Produktion von Mikrochips eingesetzt, doch schon bald stellte sich vor allem durch die Forschung Trokels und Srinivasans heraus, dass Excimer-Laser aufgrund ihrer Eigenschaft, Gewebe sehr präzise bearbeiten zu können, auch für die refraktive Chirurgie in Frage kommen (vgl. Auffarth 2004:39). Bei der sogenannten Photoablation werden durch die Energieentladung des Laserstrahls molekulare Verbindungen aufgebrochen und so eine dünne Schicht der Hornhaut abgetragen. Umliegendes Gewebe wird dabei nicht durch Hitze beschädigt (vgl. Huber/Lackner 2005:41).

Der Femtosekunden-Laser stellt heute eine Alternative zu mechanischen Schneidinstrumenten, wie dem Mikrokeratom dar. Es handelt sich dabei um einen Infrarotlaser, der mittels Photodisruption präzise Hornhautschnitte erzeugen kann. Neueste Studien testen den Einsatz des Femtosekunden-Lasers zur Presbyopiekorrektur, bei der durch feine Schnitte in der Linse ihre Elastizität erhöht und damit die akkomodativen Fähigkeiten wiederhergestellt werden sollen.

Heutige Lasergeräte verfügen alle über modernste Flying-Spot-Technologie und Blickverfolgungssystemen (Eye Tracker). Flying-Spot-Laser haben im Gegensatz zu den Lasergeräten der ersten Generation einen sehr kleinen Strahlendurchmesser von etwa ein bis zwei Millimetern und ermöglichen so einen noch präziseren und schonenderen Gewebeabtrag. Sie stellen sicher, dass ein Strahl nur ein Mal auf eine Stelle trifft.
Während eines Eingriffs ist es für die Patienten besonders wichtig, den Blick so ruhig wie möglich zu halten. Unterstützt werden sie dabei durch ein rotes Fixierlicht. Spontane

Augenbewegungen sind allerdings nicht kontrollierbar, weswegen während der Operation Eye-Tracking-Systeme eingesetzt werden. Diese erkennen unwillkürliche Augenbewegungen und geben sie an den Laser weiter, der daraufhin den Laserstrahl so korrigiert, dass die richtige Stelle auf der Hornhaut getroffen wird (vgl. Huber/Lackner 2005:57; Internet dt. 7 [Stand 07.06.2009]).

In den letzten Jahren haben im Zusammenhang mit der Wellenfronttechnologie sogenannte Aberrometer an Bedeutung gewonnen. Sie dienen der genauen Ermittlung von Abbildungsfehlern niederer wie auch höherer Ordnung und ermöglichen so eine individuelle Behandlung der Hornhaut (vgl. Internet dt. 13.1 [Stand 21.06.2009]; Internet dt. 14 [Stand 21.06.2009]).

4.3 OPERATIVE VERFAHREN IN DER LASERCHIRURGIE

4.3.1 PRK

Die PRK ist die älteste Operationstechnik zur Myopiekorrektur in der Laserchirurgie und wird seit 1987 durchgeführt. Es hat sich jedoch bald gezeigt, dass die Möglichkeiten der PRK begrenzt sind und die Hornhautabtragung bei hohen Myopien oft zu Komplikationen führt. Dem gegenüber stand ab Anfang der 1990er die Laser in situ Keratomileusis (LASIK), mit der zu Beginn Myopien von bis zu –20 Dioptrien behandelt wurden. Da diese Methode nahezu schmerzfrei ist und sich die Sehstärke schnell verbessert, hat sie die PRK weitgehend verdrängt. Patienten mit hoher Myopie aber dünner Hornhaut kommen für eine LASIK jedoch nicht in Frage. Die Oberflächenablation hat daher in den vergangenen Jahren wieder an Bedeutung gewonnen und neue, verbesserte Varianten der PRK, wie die laserassistierte subepitheliale Keratomileusis (LASEK) oder epi-LASIK haben sich entwickelt. (vgl. Auffarth 2004:57ff).

4.3.1.1 Technik

Die PRK wird ambulant durchgeführt und dauert ungefähr fünf bis 10 Minuten. Vor dem Eingriff wird das zu behandelnde Auge mit einem schnell wirkendem Anästhetikum eingetropft, um die Hornhaut zu betäuben. Danach werden die Lider auseinandergezogen

und fixiert, um reflexartige Lidschläge zu vermeiden (vgl. Herbst 2000:100). Anschließend folgt der eigentliche Eingriff, der im Wesentlichen aus zwei Operationsschritten besteht. Im ersten Schritt muss die oberste Schicht der Hornhaut, das Epithel, vorsichtig abgelöst werden. Dies geschieht mit Hilfe eines speziellen Messers mit stumpfer Klinge, um die unter dem Epithel liegende Bowman-Membran nicht zu verletzen. Der nächste Schritt besteht aus der eigentlichen Photoablation, bei der mit dem Excimer-Laser eine dünne Schicht der Hornhautoberfläche abgetragen und dadurch ihre Brechkraft verändert wird (vgl. Seiler/Mrochen 2000:160). Bei kurzsichtigen Patienten wird das Gewebe im Zentrum der Hornhaut abgetragen, um so eine Abflachung und damit schwächere Krümmung zu erzielen. Bei Weitsichtigen geht es darum, die Hornhaut stärker zu wölben, daher zielen die Laserstrahlen auf den Randbereich. Im Falle einer Hornhautverkrümmung wird die Hornhaut so behandelt, dass die unterschiedlich gekrümmten Meridiane einander angeglichen werden (vgl. Herbst 2000:100).

Durch das entfernte Epithel ist am Auge eine Wunde entstanden, die zu Schmerzen und eingeschränktem Sehvermögen während der ersten Tage führt, bis sich die oberste Hautschicht wieder regeneriert hat. Dazu benötigt sie in etwa drei bis vier Tage. Um die Schmerzen zu lindern, sind das Tragen einer therapeutischen Kontaktlinse und die Gabe von Medikamenten indiziert. Die Heilung dauert mit vier bis sechs Wochen verhältnismäßig lang. Die Sehschärfe unterliegt in dieser Zeit Schwankungen (vgl. Internet dt. 10 [Stand 07.06.2009]).

4.3.1.2 Anwendungsbereich und Ergebnisse

Die besten Ergebnisse lassen sich bei geringer Kurzsichtigkeit erzielen. Als wissenschaftlich anerkannt gilt die Korrektur von Kurzsichtigkeit bis -6 Dioptrien und Hornhautverkrümmungen bis 3 Dioptrien. In diesem Bereich lassen sich die Ergebnisse relativ gut vorhersagen (vgl. Herbst 2000:101). Die Korrektur von Weitsichtigkeit erzielt zwar bis +4 Dioptrien recht gute Ergebnisse, dennoch wird dieses Verfahren von einigen Spezialisten nach wie vor als experimentell angesehen. Die Ergebnisse sind meist nicht zufriedenstellend, da ein Großteil der Patienten über erhebliche Einschränkungen des Dämmerungs- und Nachtsehens klagt. (vgl. Seiler/Mrochen 2000:175). Auch bei der

Myopiekorrektur von über 5 Dioptrien kann sich das Sehvermögen im Dunkeln merklich verschlechtern.

Generell gilt, je höher die Fehlsichtigkeit, desto ungenauer ist das Ergebnis und desto wahrscheinlicher ist es, dass es zu Komplikationen kommt. Bei hohen Fehlsichtigkeiten muss außerdem damit gerechnet werden, dass trotz Operation nicht ganz auf zusätzliche Sehbehelfe wie Brille oder Kontaktlinsen verzichtet werden kann. Von der Korrektur von Fehlsichtigkeiten, die über dem empfohlenen Anwendungsbereich liegen, ist daher abzusehen (vgl. Herbst 2004:101).

4.3.1.3 Komplikationen

Wie bei jedem operativen Eingriff, kann es auch bei der PRK zu unerwünschten Nebenerscheinungen oder Komplikationen kommen. Sofern die Korrektur sich jedoch innerhalb des von Fachgesellschaften empfohlenen Anwendungsbereiches bewegt, treten Komplikationen nur in äußerst seltenen Fällen auf.

Bereits im ersten Schritt, der Abtragung des vorderen Epithels muss sorgsam darauf geachtet werden, dass dieses vollständig und ohne die darunter liegende Bowman-Membran zu verletzen, entfernt wird. Eine unsachgemäße Abtragung kann besondere Vernarbungen zur Folge haben und in einem irregulären Astigmatismus resultieren (vgl. Seiler/Mrochen 2000:175f).

Besonders in den ersten Jahren der Laseroperationen ist es häufiger zu Dezentrierungen gekommen, die sich negativ auf das Ergebnis der PRK auswirkten und Halos, erhöhte Blendungsempfindlichkeit und Doppeltbilder zur Folge hatten. Die Ursache waren häufig falsch über dem Auge zentrierte Laser und Augenbewegungen der Patienten. Durch moderne Eye-Tracking-Systeme kann dieses Risiko heute relativ gut ausgeschaltet werden (vgl. Internet dt. 12 [Stand 21.06.2009]).
Wie bereits unter Punkt 4.3.1.1 beschrieben, bildet sich das Epithel relativ schnell innerhalb der ersten drei Tage nach, was mit erheblichen Schmerzen verbunden sein kann. Bevor das Epithel jedoch wieder ausreichend mit der Hornhaut verwachsen ist, vergehen in der Regel 6-8 Wochen. Bei manchen Patienten kommt es zu einem verzögerten

Epithelschluss, der mit speziellen Salben und Verbandslinsen behandelt werden kann. Im Laufe der verbesserten Nachsorge ist diese Komplikation allerdings äußerst selten geworden (vgl. Seiler/Mrochen 2000:180f).

Bei so gut wie allen Patienten kommt es in den ersten Wochen zu einer subepithelialen Trübung, auch Haze genannt, die durch Narben auf der Oberfläche der Hornhaut entsteht und das Bild in manchen Fällen verschwommen erscheinen lässt. Diese Nebenerscheinung muss als normale Reaktion auf den Eingriff betrachtet werden. Im Laufe eines Jahres verschwinden diese Trübungen wieder. Bleibende Narben der Hornhaut können zu irregulärem Astigmatismus führen und sind in jedem Fall mit einer starken Regression, also Zurückbildung des Behandlungserfolgs, verbunden. Diese Komplikation hängt offensichtlich mit der Höhe der zu korrigierenden Fehlsichtigkeit zusammen, da bei Patienten mit einer Myopie von bis zu 3 Dioptrien keine Narbenbildung beobachtet werden konnte. Zwischen -3 und -6 Dioptrien liegt die Wahrscheinlichkeit noch immer bei unter 1% und erhöht sich ab -6 Dioptrien massiv. So kommt es bei 10% der Patienten mit einer Myopiekorrektur von über -9 Dioptrien zu einer Bildung postoperativer Hornhautnarben. Dies ist der hauptsächliche Grund, warum von Myopiekorrekturen über 6 Dioptrien abzuraten ist. Eine Korrektur der Vernarbungen kann lediglich mit einer weiteren Operation versucht werden (vgl. Herbst 2004:102; Seiler/Mrochen 2000:182ff).

4.3.2 LASIK

Im Unterschied zur PRK wird die LASIK nicht an der Hornhautoberfläche durchgeführt sondern im Inneren der Hornhaut, also intrastromal. Die Technik geht im Prinzip auf die von Barraquer entwickelte Keratomileusis zurück. Da die PRK sich für hohe Myopiekorrekturen bald als ungeeignet herausgestellt hat, war es nur natürlich, neue Verfahren zu suchen, mit denen auch extreme Fehlsichtigkeiten behandelt werden konnten. Burrato und Pallikaris waren dabei die ersten, die versuchten die PRK mit der Technik der ALK, einer Weiterentwicklung der von Barraquer vorgestellten Keratomileusis, zu verbinden. Beide entwickelten ähnliche Techniken, von denen sich letztlich die LASIK aufgrund guter Ergebnisse und Prognosen durchsetzen konnte.

Die LASIK zeichnet sich besonders durch Sicherheit, schneller Sehverbesserung und für den Patienten fast vollständiger Schmerzfreiheit aus, weswegen sie in den 1990ern zum Standardverfahren bei der Korrektur von Fehlsichtigkeiten avancierte und damit die PRK fast vollständig verdrängte. Besonders bei Patienten mit geringer bis mittlerer Myopie sind die Ergebnisse hervorragend. Zu Beginn der 90er Jahre ging man noch davon aus, dass, im Gegensatz zur PRK, die LASIK auch bei extremen Kurzsichtigkeiten bis -20 Dioptrien geeignet sei. Chirurgen mussten jedoch trotz anfänglicher Euphorie bald feststellen, dass eine LASIK in diesen Fällen aufgrund der Komplikationen, wie massiver Beeinträchtigung des Dämmerungssehens und starker Halos, nicht indiziert ist. Um für eine LASIK in Frage zu kommen, ist, neben anderen Faktoren, besonders die Hornhautdicke ausschlaggebend. Nach einer LASIK sollte die Restdicke des Hornhautstromas mindestens noch 250µ betragen (vgl. Seiler 2000b:130). Damit werden Patienten mit von Haus aus sehr dünner Cornea sowie Patienten mit starker Fehlsichtigkeit, bei denen durch den Eingriff soviel Gewebe aus dem Stroma abgetragen werden müsste, dass die Mindestdicke unterschritten würde, von diesem Verfahren ausgeschlossen. Für letztere stellen besonders linsenchirurgische Verfahren eine gute Alternative dar.

4.3.2.1 Technik

In der Hornhautchirurgie gilt die LASIK mittlerweile als sicheres, standardisiertes Verfahren, mit sehr guten Erfolgsaussichten. Wie auch bei der PRK wird der Eingriff ambulant und unter örtlicher Betäubung durchgeführt. Zunächst werden Ober- und Unterlid auseinandergezogen, um so das Operationsgebiet frei zu legen. Anders als bei der PRK wird bei der LASIK die Epithelschicht nicht entfernt, sondern eine oberflächliche Hornhautlamelle („Flap“) geschnitten und so das Hornhautstroma für die Photoablation freigelegt. Der Durchmesser des Flap hängt in erster Linie von der Hornhautkrümmung und der Höhe der Korrektur ab, er liegt für gewöhnlich bei 8-9,5 mm bei einer Dicke von 120-160 µ. Je dünner der Flap, desto größer ist die Restdicke des Hornhautstromas, was besonders bei nachfolgenden Operationen eine Rolle spielen kann. Allerdings ist bei dickeren Flaps das Risiko von Knopflochdefekten oder Einrissen wesentlich geringer (vgl. Auffarth 2004:48). Der Hornhautlentikel wird mit Hilfe eines

mechanischen, automatisch gesteuerten Hobels (Mikrokeratom) geschnitten. Dazu wird zunächst ein Saugring auf das Auge aufgesetzt, der für einige Sekunden einen Unterdruck über 65 mm Hg. erzeugt und so das Auge fixiert. Das Auge sieht während dieser Zeit nichts. Durch den intraokularen Druck wird das Auge versteift, das Mikrokeratom wird nun auf den Saugring aufgesetzt und schneidet die oberste Hornhautschicht präzise bis zu einem vorher festgelegten Punkt ein, sodass ein dünner Gewebesteg (Hinge) wie ein Scharnier stehenbleibt. Der Flap wird nun zur Seite geklappt und das darunter liegende Hornhautstroma getrocknet. Anschließend wird Hornhautgewebe mit dem Excimer-Laser, wie bei der PRK, durch Verdampfen von geringen Gewebemengen geformt (vgl. Auffarth 2004:48; Seiler 2000b:126f; Internet dt. 11 [Stand 21.6.2009]).
Bei Kurzsichtigkeit wird das Zentrum der Hornhaut abgeflacht, bei Weitsichtigkeit wird das Gewebe um das Zentrum ringförmig zum Verdampfen gebracht, um so eine Aufsteilung der Hornhaut zu bewirken. Hornhautverkrümmungen können ebenfalls behandelt werden, indem die Oberfläche der Hornhaut so modelliert wird, dass sie wieder einer Kugel gleicht (vgl. Internet dt. 10 [Stand 10.06.2009]).

Moderne, computergesteuerte Lasergeräte bedienen sich Technologien mit sehr dünnen Laserstrahlen, die auch feinste Korrekturen ermöglichen und umliegendes Gewebe nicht beschädigen. Das heute verwendete Blickverfolgungssystem sorgt dafür, dass der Laserstrahl zentral auf die Hornhaut trifft und korrigiert kleinere Abweichungen durch unbewusste Augenbewegungen sofort. Sind die Abweichungen zu groß, wird der Vorgang sofort gestoppt und das Auge neu fixiert. Während der Photoablation ist unbedingt dafür Sorge zu tragen, dass die Innenseite des Flap vor den Laserstrahlen geschützt ist (vgl. Auffarth 2004:48; Seiler 2000b:126f; AAO 2006:114f).

Nach der Laserablation wird der Flap wieder zurückgeklappt und das Interface sorgfältig gespült, um eventuell eingeschleppte Epithelzellen zu entfernen und eine Infektion zu verhindern. Bevor die Lamelle angedrückt und die Ränder glattgestrichen werden, muss mit Hilfe der vor dem Einschneiden angebrachten Marker kontrolliert werden, ob die Lamelle auch in der richtigen Position liegt. Der Flap saugt sich innerhalb weniger Minuten an das Hornhautgewebe an und muss daher nicht vernäht werden (vgl. Seiler 2000b:127).

Das Auge wird nach dem Eingriff durch eine Verbandslinse geschützt, um ein Verrutschen des Flaps zu vermeiden. Eine Sonnenbrille oder ein Augenverband sind sinnvoll, um unabsichtliches Reiben am Auge zu vermeiden, da es in den ersten Stunden nach der Behandlung zu einem Fremdkörpergefühl im Auge kommen kann. Während der ersten Tage sollten antibiotische und kortisonhaltige Augentropfen verwendet werden, um Entzündungen vorzubeugen (vgl. Herbst 2004:105).

Der Heilungsprozess nach der LASIK verläuft schnell und bereits nach 1-2 Tagen ist die Sehschärfe relativ konstant; nach meist 3 Monaten hat sich die Sehschärfe endgültig stabilisiert. Im Fall eines unzufriedenstellenden Ergebnisses ist eine Wiederholung der Behandlung unter bestimmten Voraussetzungen möglich (siehe 4.3.2.4).

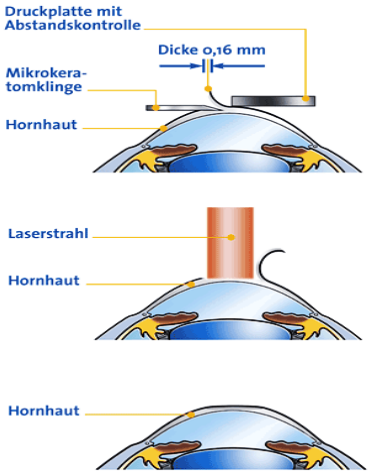

Abb. 10: LASIK

4.3.2.2 Anwendungsbereich und Ergebnisse

Das Ergebnis einer LASIK-Operation ist von der Dioptrienstärke abhängig. Klinische Studien haben gezeigt, dass die Erfolgsaussichten bei geringer Myopie oder Hyperopie bereits nach der Erstbehandlung und bei höheren Fehlsichtigkeiten nach erneuter Behandlung zwischen 90% und 97% liegen. Zu späteren Regressionen kommt es nur in sehr seltenen Fällen (vgl. Huber/Lackner 2005:72f). Als wissenschaftlich anerkannt gilt die Korrektur einer Kurzsichtigkeit bis -10 Dioptrien, einer Weitsichtigkeit bis +3 Dioptrien und eines Hornhautastigmatismus bis 3 Dioptrien. Korrekturen, die über diesen Werten liegen, sind prinzipiell zwar möglich, müssen jedoch individuell abgeklärt

werden. Die Wahrscheinlichkeit, nach dem Eingriff dennoch nicht vollständig auf zusätzliche Sehbehelfe verzichten zu können, ist in jedem Fall höher als bei Patienten mit nur geringer Fehlsichtigkeit. Ausschlaggebend für die Eignung einer LASIK ist in jedem Fall die Hornhautdicke – die Restdicke des Stromas sollte nach dem Eingriff mindestens 250 µ betragen. Bei der Berechnung der Flap-Dicke und des nötigen Gewebeabtrags muss dies unbedingt berücksichtigt werden. Behandlungen von mehr als -12 und +5 Dioptrien sind in jedem Fall abzulehnen, da hier der Gewebeabtrag und das Komplikationsrisiko zu hoch wären (vgl. Huber/Lackner 2004:45; Herbst 2005:105).

4.3.2.3 Komplikationen

In sehr seltenen Fällen kann es zu Komplikationen in Folge einer LASIK-Behandlung kommen. Einige sind durch Sorgfalt und Präzision des Chirurgen vermeidbar, andere dagegen hängen nicht vom Können des Operateurs ab. Bei rechtzeitiger Behandlung, können jedoch auch in diesen Fällen noch gute Ergebnisse erzielt werden. Komplikationen werden in drei Stadien, intraoperative, frühpostoperative und spätpostoperative, unterteilt.

Zu den häufigsten intraoperativen Komplikationen gehörten Fehler beim Schneiden der Hornhautlamelle. Diese Fehler waren besonders in den ersten Jahren der LASIK-Behandlung auf technische Mängel der Mikrokeratome zurückzuführen. Die heutigen modernen Geräte haben das Risiko zwar vermindert, dennoch kann es in seltenen Fällen zu unvollständigen Schnitten, Knopflochdefekten (button hole) oder zu dünnen oder komplett abgetrennten Lentikeln (free cap) kommen. Die Ursache von zu dünnen Flaps oder Knopflochdefekten ist meist ein Sogverlust des Saugrings oder eine zu steile Hornhaut. Im Falle einer Knopflochbildung sollte der Eingriff in jedem Fall abgebrochen und der Flap wieder zurückgelegt werden. Nach etwa drei Monaten kann ein erneuter Versuch unternommen werden (vgl. Auffarth 2004:99f; AAO 2006:120). Ähnliches gilt bei unvollständigen Schnitten, die durch einen Druckverlust des Saugringes entstehen können. Wäre die freigelegte Hornhautfläche zu klein oder das Scharnier nahe der Pupille sollte der Eingriff abgebrochen und das Interface gründlich gespült werden. Nach ein paar Monaten kann die Behandlung wiederholt werden (vgl. AAO 2006:120).

Zu einer komplett durchtrennten Lamelle kann es bei sehr flachen Hornhäuten kommen. In diesem Fall kann die Operation jedoch in den meisten Fällen dennoch fortgesetzt werden, da das Epithel vor der Operation speziell markiert wurde und die Lamelle nach der Laserbehandlung leicht wieder auf die richtige Stelle gesetzt werden kann. Um ein Verrutschen des Flaps zu verhindern, wird eine Verbandslinse aufgesetzt. In manchen Fällen ist es auch sinnvoll, die Lamelle mit Nähten zu sichern, die nach einigen Tagen wieder entfernt werden können (vgl. Seiler 2000b:133; Auffarth 2004:100).

Als besonders ernste Komplikation muss die Dezentrierung der Ablation angesehen werden, eine Verschiebung der vorgesehenen Behandlungsfläche. Zu einer Dezentrierung kann es bei fehlerhafter Einstellung des Eye-Trackers oder fehlerhafter Positionierung des Patientenkopfes kommen sowie auch in Fällen, in denen der Patient aufhört, das rote Fixierlicht anzusehen. Massive Dezentrierungen können zu Astigmatismus führen, der eine erhöhte Blendempfindlichkeit, Halos und das Sehen von Doppelbildern zur Folge haben kann. Liegt die Abweichung bei mehr als einem Millimeter, erhöht sich auch die Wahrscheinlichkeit, dass es zu Beschwerden kommt. Auch Patienten mit einem großen Pupillendurchmesser können unter Dezentrierungssymptomen leiden, da die Ränder der Ablation bei erweiterter Pupille im optischen Sichtfeld liegen. Dezentrierungen können nur schwer wieder korrigiert werden, nur in seltenen Fällen ist noch ein laserchirurgischer Eingriff möglich (Huber/Lackner 2005:68f; Auffarth 2004:100; AAO 2006: 102f).

In den ersten 24 Stunden nach der Operation kann es zum Verrutschen des Flap kommen. Da das Auge nach der Operation mit einer Verbandslinse geschützt wird, tritt diese Komplikation nur sehr selten auf. Kommt es dennoch zu einer Verschiebung, so muss die Lamelle vom Chirurgen vorsichtig wieder gelöst, das Interface gereinigt und die Lamelle anschließend wieder korrekt platziert werden. Es empfiehlt sich, den Flap mit wenigen Nähten zu befestigen, um ein erneutes Verrutschen zu verhindern. Die Nähte können nach wenigen Tagen wieder entfernt werden (vgl. Seiler 2000b:136; Auffarth 2004:102).
Eine weitere frühpostoperative Komplikation ist die Ausbildung von Striae (kleine Lentikelfalten), die meist innerhalb der ersten Woche nach der Operation auftritt. Ursache ist ein durch die Laserabtragung leicht ungleichmäßiges Stroma, an das sic die Lamelle

anzupassen versucht. Die Wahrscheinlichkeit einer Faltenbildung ist sehr gering (unter 2%) und hängt mit der Höhe der zu korrigierenden Fehlsichtigkeit zusammen. In den meisten Fällen werden die Striae vom Patienten selber nicht bemerkt, da sie außerhalb des optischen Bereiches liegen. Dennoch sollten sie in jedem Fall behandelt werden. Kleine Falten, die frühzeitig entdeckt werden, können meist an der Spaltlampe mit Hilfe eines Keiltupfers geglättet werden. Bei schwerwiegenderen Striae muss der Flap wieder angehoben, gespült, geglättet und erneut auf dem Stroma platziert werden (vgl. Auffarth 2004:51f; Tehrani/Dick 2002:646).

Bei weniger als einem Prozent der Patienten kann es zu einer Diffusen lamellären Keratitis (DLK) kommen. Diese Komplikation wird auch Sands of Sahara-Syndrom genannt, da es im Interface zur Bildung sandartiger Infiltrate kommt. Bei der DLK handelt es sich um eine nicht-infektiöse Entzündung, die meist in den ersten 24 Stunden auftritt, vermutlich durch Endotoxine von abgetöteten Bakterien. Patienten nehmen sie zunächst meist nicht wahr, da die DLK keine Schmerzen verursacht und, in den frühen Stadien, zunächst auch keinen Einfluss auf die Sehstärke hat. Die DLK unterteilt sich in vier Stadien, in deren Verlauf sich zunächst einzelne Infiltrate zu sanddünenartigen Schichten und dann zu schneeballartigen Konglomeraten zusammenschließen. Bleibt die DLK unbehandelt, kommt es im letzten Stadium zur Bildung von Ödemen. Die ersten beiden Stadien lassen sich relativ gut durch die Gabe kortisonhaltiger Augentropfen beherrschen, ab Stadium 3 muss operativ eingegriffen werden. Das Lentikel wird angehoben, gespült und Steroide direkt auf das Hornhautstroma getropft. In Stadium 4 ist von einer Operation abzusehen, da das Stroma bereits schwer geschädigt ist und ein weiterer Eingriff zu risikoreich wäre. In diesem Fall werden lediglich Steroide verabreicht, die über Monate und Jahre zu einer kontinuierlichen Verbesserung führen (vgl. Auffarth 2004:52).

Im Bereich des Interface kann es nach einer LASIK in extrem seltenen Fällen zu einer mikrobiellen Keratitis kommen. Im Gegensatz zur DLK ist diese Infektion für den Patienten schmerzhaft und mit einer deutlichen Rötung des Auges verbunden. Im Falle einer mikrobiellen Keratitis müssen das Interface gespült und hochdosierte Antibiotika verabreicht werden (vgl. Auffarth 2004:53).

Die häufigste frühpostoperative Komplikation ist das „trockene Auge“. Ursache dafür ist das Einschneiden der Hornhaut, bei dem die nervale Versorgung der Hornhaut unterbrochen wird. Die Trockenheit kann mit der Gabe von Tränenersatzmitteln gut behandelt werden und normalisiert sich nach wenigen Wochen wieder.

Zu den spätoperativen Komplikationen gehört die Epitheleinwachsung. Sie kann ungefähr sechs Wochen nach dem Eingriff auftreten. Zu erkennen ist sie an den weißen, grießähnlichen Interfaceeinlagerungen. Die Patienten verspüren meist ein Fremdkörpergefühl, es kommt zu Bildverzerrungen und Doppeltbildern und irregulären Astigmatismen. Bei Epitheleinwachsungen muss der Flap erneut angehoben und die eingewachsenen Epithelien von der Innenseite der Lamelle sowie vom Hornhautbett abgeschabt werden (vgl. Auffarth 2004:103).

Eine Aufsteilung der Hornhaut (Keratektasie) gilt als eine der schwersten, gleichzeitig aber auch seltensten spätpostoperativen Komplikation. In fast allen aufgetretenen Fällen war die Ursache eine bei der Voruntersuchung übersehene, beginnende Hornhautvorwölbung (Keratokonus) bzw. einer Asymmetrie der Halbmeridiane oder eine zu tiefe Hornhautabtragung. Hornhäute mit einer zentralen Dicke von weniger als 500 µ sollten generell nicht operiert werden, da die stromale Restdicke nach einem Eingriff mindestens noch 250 µ betragen sollte. Die Keratektasie kann mit formstabilen Kontaktlinsen behandelt werden. Im Falle einer Kontaktlinsenunverträglichkeit gibt es die Möglichkeit einer Implantation oder eine Keratoplastik durchzuführen.

Zu den weiteren spätoperativen Komplikationen nach einer LASIK gehören die Über- und Unterkorrektur, die durch einen neuerlichen Eingriff nach 3-6 Monaten behoben werden kann (vgl. Auffarth 2004:103).

Alle genannten LASIK-Komplikationen treten ausgesprochen selten auf und können in den meisten Fällen mit guten bis sehr guten Ergebnissen nachbehandelt werden. Die technischen Fortschritte der vergangenen Jahre, besonders im Bereich der Mikrokeratome, hat dafür gesorgt, dass Komplikationen in Verbindung mit Schnittfehlern rapide

zurückgegangen sind. Erfahrung, Sorgfalt, richtige Handhabung der Instrumente und ein absolut steriles OP-Feld reduzieren das Komplikationsrisiko um ein Vielfaches.

Abschließend bleibt zu sagen, dass es sich bei der LASIK um ein sehr sicheres Verfahren handelt.

4.3.3 Femto-LASIK

Die oben beschriebene Standard-LASIK stellt bereits ein hoch standardisiertes und sicheres Verfahren dar. Dennoch können, wie bei jedem operativen Eingriff, Komplikationen nicht gänzlich ausgeschlossen werden. Die meisten davon hängen mit dem ersten Teil des Eingriffs, dem mechanischen Lamellenschnitt, zusammen. Seit ihrer Entwicklung 2001 bietet die Femto-LASIK nun mit Hilfe eines Femtosekundenlasers die Möglichkeit, den Eingriff ausschließlich mit Lasergeräten und damit gänzlich ohne Messer durchzuführen.

Der Femtosekundenlaser funktioniert nach dem Prinzip der Photodisruption, bei der Gewebe durchtrennt wird. Ultrakurze Lichtpulse im Infrarotbereich erzeugen im Hornhautinneren tausende von mikroskopisch winzigen Bläschen, die aus Wasser und Kohlendioxid bestehen und sich innerhalb kürzester Zeit wieder auflösen. Die Bläschen dehnen sich aus und trennen so das Gewebe, wobei Gewebe, das außerhalb der zuvor definierten Stelle liegt, nicht beschädigt wird. Um einen Schnitt zu erreichen, werden viele tausend Bläschen aneinandergereiht (vgl. Internet dt. 13.2 [Stand 21.06.2009]; Internet dt. 10 [Stand 21.06.2009]).

4.3.3.1 Technik

Wie bei der Standard-LASIK wird nach Gabe eines örtlichen Anästhetikums ein Saugring auf dem Auge platziert, der durch den intraokularen Druck das Auge versteift und fixiert. Die Laserstrahlen werden computergesteuert über ein Kontaktglas, das auf den Saugring gesetzt wird, in eine vorher berechnete Tiefe des Auges gelenkt, wobei ein leichter Druck auf das Auge ausgeübt wird. Mit Hilfe tausender aneinandergereihter Lichtimpulse entsteht nun innerhalb weniger Sekunden der Flap. Über Mikroskop und Monitor kann der Verlauf des Schnitts vom Operateur genau mitverfolgt und überwacht werden. Nach

erfolgtem Schnitt wird der Saugring entfernt und die Lamelle mit einem Spatel vorsichtig aufgehoben und zur Seite geklappt. Nun beginnt die eigentliche Photoablation zur Korrektur der Fehlsichtigkeit, die genauso wie bei der Standard-LASIK verläuft. Nach erfolgtem Gewebeabtrag wird der Flap wieder zurückgeklappt und saugt sich innerhalb weniger Minuten am Hornhautstroma fest (vgl. Reraktiv.com [Stand 21.06.2009]; Internet dt. 10 [Stand 21.06.2009]).

4.3.3.2 Vorteile gegenüber der herkömmlichen LASIK

Bevor die Hornhautlamelle angehoben wird, prüft der Operateur die Qualität und Position des Flaps. Im Falle eines nicht einwandfreien Schnittes, wird der Flap nicht angehoben, die Bläschen verschwinden in kürzester Zeit wieder und die Hornhaut kehrt in ihren Ursprungszustand zurück. Bei einer Standard-LASIK ist ein solches Vorgehen nicht möglich, da ein mechanisch durchgeführter Schnitt irreversibel ist (vgl. Internet dt. 13.2 [Stand 21.06.2009]).

Ein Femtosekundenlaser arbeitet wesentlich präziser als ein Mikrokeratom. Da der Schnitt nicht lentikelförmig sondern planparallel erfolgt, ist der Flap an allen Stellen gleich dick. Mechanisch geschnittene Flaps dagegen sind meist im Zentrum dünner, wodurch sich auch die Gefahr von Knopflochbildungen erhöht. Mit dem Femtosekundenlaser kann dieses Risiko sowie auch die Gefahr unvollständiger oder komplett abgetrennter Lamellen nahezu ausgeschlossen werden. Ein gleichmäßig dicker Flap ist außerdem wesentlich stabiler und lässt sich nach dem Gewebeabtrag leichter zurücklegen und haftet schneller wieder an. Durch die präzisere Schnitttechnik verringert sich außerdem auch das Risiko von Epitheleinwachsungen sowie von Infektionen, da es zu keinem Kontakt zwischen Mikrokeratom und Hornhaut kommt.
Neben der Dicke lässt sich auch der Durchmesser der Lamelle individuell bestimmen und bei Bedarf problemlos nachjustieren (vgl. Internet dt. 13.2 [Stand 21.06.2009]; Internet dt. 10 [Stand 21.06.2009]; Huber/Lackner 2005:50f).

Der Anwendungsbereich der Femto-LASIK ist der gleiche wie bei der Standard-LASIK. Die Vorteile der Femto-LASIK gegenüber dem Standardverfahren finden sich in erster Linie bei der Minimierung der Schnittkomplikationen. Andere Komplikationsrisiken, wie

Infektionen und andere spätpostoperative Nachwirkungen sind davon jedoch nicht betroffen. Den positiven Aspekten der Femto-LASIK stehen extrem hohe Kosten gegenüber, die vermutlich der Hauptgrund sind, weswegen dieses Verfahren noch keine weite Verbreitung gefunden hat. In klinischen Studien wird zur Zeit noch geklärt, ob durch die dünneren Hornhautlamellen tatsächlich auch höhere Myopien oder Hyperopien bzw. Patienten mit dünner Hornhaut operiert werden können.

4.3.4 LASEK/epi-LASIK

Die Laserassistierte subepitheliale Keratomileusis (LASEK) kann als Nachfolger der PRK gelten. Wie bereits geschildert, wurde die PRK in den 90er Jahren weitgehend von der LASIK verdrängt. Schnittkomplikationen, DLK oder auch corneale Ektasie haben jedoch dazu geführt, Verfahren der Oberflächenablation durch die Kombination aus LASIK und PRK zu optimieren und das Komplikationsrisiko damit zu minimieren. Im ersten Schritt hat sich daraus die LASEK entwickelt. Im Gegensatz zur PRK wird das Epithel nicht gänzlich entfernt, sondern mit einer 20%igen Alkohollösung gelöst, vorsichtig zur Seite geschoben und die darunter liegende Bowman-Membran frei gelegt. Wie bei der LASIK bleibt dabei ein dünner Gewebesteg stehen. Anschließend wird die Hornhaut, wie bei der PRK, mit dem Excimer-Laser geformt und zum Schluss das Epithel wieder zurückgelegt. Damit das Epithel in den ersten Tagen nicht verrutscht, wird eine Verbandslinse eingesetzt. (vgl. Auffarth 2004:59ff; AAO 2006:94f; Internet dt. 9.2 [Stand 21.06.2009]).

Bei der epi-LASIK handelt es sich um eine an der Universität Kreta entwickelte Technik. Epi-LASIK leitet sich aus dem griechischen Wort “epipolis” (oberflächlich) und dem Wort LASIK ab. Bei diesem Verfahren wird das Epithel nicht durch Alkohol von der Bowman-Membran getrennt, sondern mittels eines präzisen Epikeratoms. Es handelt sich dabei um einen dem Mikrokeratom ähnlichen Hobel, mit dem die Epithelschicht vorsichtig abgekratzt wird. Da die Klinge stumpf ist, kann das Messer nicht in die Hornhauttiefe einschneiden. Der Vorteil gegenüber dem Alkohol ist, dass weder Epithel noch Stroma den toxischen Effekten des Alkohols ausgesetzt werden. Auch bei der Epi-

LASIK wird ein dünnes Epithelscharnier stehengelassen und der Epithelflap nach erfolgter Gewebeabtragung wieder zurückgeklappt.

Klinische Studien konnten nicht belegen, dass diese beiden Verfahren im Vergleich zur PRK tatsächlich zu einer schnelleren Visusverbesserung, geringeren postoperativen Schmerzen, Haze-Bildungen und spätpostoperativen Regressionen führen. Der Heilungsprozess verläuft zwar geringfügig schneller, ist im Vergleich zur LASIK dennoch als langwierig anzusehen und trotz Erhaltung des Epithels kommt es in den ersten Tagen nach dem Eingriff häufig zu Schmerzen. Der Anwendungsbereich gleicht jenem der PRK. Für Patienten mit dünner Hornhaut, die für eine LASIK nicht in Frage kommen, stellen LASEK und epi-LASIK aber durchaus eine gute Alternative dar (vgl. Auffarth 2004:67ff; Internet dt. 10 [Stand 21.06.2009]; Internet dt. 9.2 [Stand 21.06.2009]).

4.3.5 Wellenfrontgeführte LASIK

Bis vor wenigen Jahren beschränkten sich die Korrekturen von Fehlsichtigkeiten auf sphärische oder zylindrische Fehler, wie Kurzsichtigkeit, Weitsichtigkeit und regulären Astigmatismus. Daneben gibt es jedoch auch Aberrationen höherer Ordnung („high-order“-Aberrationen, HOA), die für das Auge des Patienten individuell verschieden sind und nur kaum bis gar nicht mit Brille oder Kontaktlinsen korrigiert werden können. Es handelt sich dabei um Abbildungsfehler, deren unsymmetrische Verzerrungen einen negativen Einfluss auf das Sehvermögen des Patienten haben und meist in Form von Halos oder erhöhter Blendempfindlichkeit besonders im Dunkeln oder in der Dämmerung wahrgenommen werden, da der Pupillendurchmesser bei schlechten Lichtverhältnissen größer ist und das Licht somit nicht nur entlang der optischen Achse einfällt, sondern auch auf die Randbereiche trifft. Zu den häufigsten Aberrationen höherer Ordnung gehören Koma und sphärische Aberration (vgl. Huber/Lackner 2005:46; Internet dt. 26 [Stand 02.07.2009]).

Die meisten Augen, auch jene, die als emmetrop bezeichnet werden, weisen Aberrationen höherer Ordnung auf, allerdings fallen diese in den häufigsten Fällen so gering aus, dass

sie kaum oder nicht als störend empfunden werden, da ein Teil der Fehler von Linse und Gehirn ausgeglichen werden kann.

HOA nachzuweisen ist erst vor wenigen Jahren durch die Entwicklung von Aberrometern zur Messung der Wellenfront möglich geworden. Diese Wellenfrontanalysegeräte ermöglichen es, „das Verhalten des Lichts im Auge zu analysieren“ (Sanchez 2008:818) und Abweichungen von der idealen Wellenfront, also Abbildungsfehler, festzustellen. In einem perfekten optischen System werden alle Lichtstrahlen eines Objekts durch die brechenden Medien so ins Auge gelenkt, dass sie gleichzeitig in einem gemeinsamen Punkt vereinigt werden. Treffen die Strahlen jedoch nicht gleichzeitig auf die Netzhaut, entsteht ein verzerrtes Bild (vgl. AAO 2006:13f).

Die meisten Aberrometer funktionieren nach dem Hartman-Shack-Prinzip, bei der ein Lichtstrahl direkt auf die Netzhaut projiziert und von dort über Linse und Hornhaut wieder zurückgeworfen wird. Diese Wellenfront wird von kleinen Sensoren gemessen und mit dem Idealbild verglichen. Die sich ergebenden Abweichungen können nun auf einer Wellenkarte als Gitternetz abgebildet werden. Vor rund 10 Jahren wurde von Theo Seiler die erste LASIK-Operation durchgeführt, die auf den Ergebnissen der Wellenfrontuntersuchungen basierte. Mittlerweile findet die wellenfrontgeführte LASIK immer mehr Verbreitung, da sie einerseits die Möglichkeit bietet, HOA zu korrigieren, andererseits auch das Risiko von Dezentrierungen und damit verbundener Blendempfindlichkeit als Folge einer Standard-Laserbehandlung minimiert. Bei der Wellenfrontmessung werden alle Fehler der brechenden Medien (Hornhaut, Linse, Kammerwasser, Glaskörper) an verschiedenen Stellen ermittelt und bei der Programmierung des Korrekturprogramms berücksichtigt. Mit der wellenfrontgestützten LASIK können so auch Patienten mit besonders ausgeprägtem irregulärem Astigmatismus gut behandelt werden (vgl. Huber/Lackner 2005:46ff; Sanchez 2008:818ff).

4.3.6 LTK

Da es in dieser Arbeit um laserchirurgische Verfahren in der refraktiven Chirurgie geht, soll an dieser Stelle auch die selten eingesetzte Laserthermokeratoplastik (LTK) erwähnt werden.

Im Gegensatz zu den bisher beschriebenen Verfahren, kommt bei der LTK kein kalter Excimer-Laser zum Einsatz, sondern ein heißer Holmium-Laser, der im für das menschliche Auge unsichtbaren Infrarotbereich arbeitet. Die Laserstrahlen erhitzen punktuell die Hornhautperipherie des Patienten wodurch es zu einer Schrumpfung der in der Hornhaut enthaltenen Fibrillen kommt. Das Ergebnis ist eine Aufsteilung des Hornhautzentrums, wodurch Weitsichtigkeit oder Astigmatismus korrigiert werden können. Wie alle Laseroperationen wird auch diese unter örtlicher Betäubung durchgeführt und der Patient kann die Klinik noch am selben Tag verlassen.

Die LTK wird nur sehr selten eingesetzt, meist als Nachoperation bei Überkorrekturen, da es sich nach wie vor in der klinischen Erprobung befindet. Generell ist mit dieser Methode lediglich eine sehr geringe Hyperopie von maximal +2 Dioptrien korrigierbar, die mit anderen, bereits wissenschaftlich anerkannten Verfahren wie der LASIK oder PRK, bei denen auch die Vorhersagbarkeit und die Langzeitergebnisse stabiler sind, weitaus besser zu behandeln ist. Die LTK wird daher von den meisten Ophthalmochirurgen nicht mehr durchgeführt (vgl. Herbst 2004:109f; Internet dt. 9.3 [Stand 21.06.2009]).

4.4 ZUKUNFTSAUSBLICK

Die Lasertechnologie wird in der refraktiven Chirurgie seit nunmehr 23 Jahren angewandt. Seit der Anfangszeit hat sich die Technologie weiterentwickelt und besonders in den letzten 10 Jahren eine Reihe neuer Verfahren hervorgebracht. Vom Grundprinzip her basieren sie alle auf den zwei Standardverfahren: PRK und LASIK. Besonders die Femto-LASIK wird von immer mehr Ärzten als „LASIK ohne Messer“ beworben. Die Vorteile gegenüber der Standard-LASIK sind durch die hohe Präzision und das Wegfallen von Schnittkomplikationen wie unter Punkt 4.4.2.3 beschrieben überzeugend.

Allerdings sind die Anschaffungskosten für einen Intralase Femtosekundenlasers relativ hoch, weswegen diese Technik bislang noch keine allzu große Verbreitung gefunden hat. Laut der International Society of Refractive Surgery (ISRS) verwenden zur Zeit lediglich 12% der Chirurgen diese Methode. Die Gründe dafür liegen meist im finanziellen und nicht im medizinischen Bereich (vgl. Internet dt. 9.4 [Stand 03.07.2009]). Es ist jedoch durchaus denkbar, dass die Femto-LASIK als die modernere Technik die Standard-LASIK in den kommenden Jahren immer weiter verdrängen wird.

Ein Thema, das in Zukunft immer wichtiger wird, ist die maßgeschneiderte Laserablation. In Kombination mit der Femto-LASIK können hier nicht nur Schnittfehler vermieden, sondern auch Dezentrierungen, wenn nicht ausgeschlossen, so doch zumindest auf ein Minimum reduziert werden. Die Komplikationsrate durch Halos und Koma, die nach einem Lasereingriff zu einer Visusbeeinträchtigung vor allem im Dunkeln führen können, würde noch weiter gesenkt werden. Die Wellenfront-LASIK wird erst seit wenigen Jahren eingesetzt, doch es ist anzunehmen, dass auch dieser Bereich sich in Zukunft zum Standard entwickelt. Besonders in Kombination mit LASEK und epi-LASIK könnte die Wellenfront-Technologie neue Möglichkeiten in der Hornhautablation eröffnen. Dieser Bereich befindet sich momentan noch in der klinischen Erprobung.

Eine der größten Herausforderungen in der Laserchirurgie ist die Behandlung der Altersweitsichtigkeit, die mit den gängigen Laseroperationen nicht korrigiert werden kann. Da alle Menschen von Presbyopie betroffen sind, ist der Bedarf an Korrekturmöglichkeiten besonders hoch. Da die Ursachen der Presbyopie noch nicht eindeutig belegt werden konnten, sehen Forscher sich hier vor besondere Schwierigkeiten gestellt. Bislang galt als Alternative zur herkömmlichen Brille nur ein Linsentausches mit multifokalen Intraokularlinsen. Erste Versuche an Tieraugen haben aber zwei neue Behandlungsansätze hervorgebracht. Einer davon ist die sogenannte PresbyLASIK, bei der die Hornhaut, ähnlich wie eine Gleitsichtbrille, multifokal geformt wird. Die zweite Behandlungsmethode zielt auf die kausalen Ursachen der Alterssichtigkeit ab und soll mit feinsten Schnitten mit einem Femtosekundenlaser in der Linse zu einer Wiedererlangung der Elastizität führen (vgl. Becker/Jacksche/Holz 2006:669; Gerten 2007:40f; Blum

2006:1017f). Beide Verfahren sind vielversprechend und sollten siewissenschaftlich anerkannt werden, so wäre es auf dem Gebiet der presbyopen Refraktionskorrektur ein maßgeblicher Durchbruch.

Abschließend bleibt zu sagen, dass Laseroperationen in der refraktiven Hornhautchirurgie mittlerweile anerkannte und sichere Verfahren darstellen, die durch ständige Weiterentwicklungen immer präziser und die Operateure immer erfahrener werden. Patienten, die sich einer solchen Operation unterziehen möchten, sollten sich aber immer darüber im Klaren sein, dass es sich trotz allen Fortschritts und modernster Technologien auch bei einer Laserablation immer um einen Eingriff in einen an und für sich gesunden Organismus handelt und dass solche Eingriffe immer auch mit Risiken verbunden sind, so gering diese in der Laserchirurgie auch sein mögen.

4.5 TERMINOLOGIE LASER IN DER REFRAKTIVEN CHIRURGIE

Deutsche Benennung	**Aberration**
Definition	„Abbildungsfehler, durch den ein Bild verzerrt dargestellt wird (sphärische Aberration) oder von einem farbigen Randsaum (chromatische Aberration) umgeben ist“.
Quelle	Springer Klinisches Lexikon 2007:3
Kontext	„Dieser Sensor bildet die durch Aberration „verzogene“ Wellenfront als Gitternetz mit unterschiedlichen Intensitäten ab“.
Quelle	Huber/Lackner 2005:47
Synonym	Abbildungsfehler
Teil	Aberration höherer Ordnung, Aberration niedriger Ordnung
Englische Benennung	**aberration**
Definition	“Unequal refraction or focalization of light rays by a lens, resulting in degradation of the image they produce”.
Quelle	Dorland’s Illustrated Medical Dictionary 2003:2
Kontext	“Contrast sensitivity decreases with increasing pupil size and with increasing haze due to diffraction and aberrations”.
Quelle	Eshbaugh et al 2000:3
Teil	higher order aberration, lower order aberration

Deutsche Benennung	**Aberration höherer Ordnung (HOA)**
Definition	Unsymmetrische Abbildungsfehler des Auges, die besonders bei schlechten Lichtverhältnissen eine erhöhte Blendempfindlichkeit und Halos verursachen können. Aberrationen höherer Ordnung können im Gegensatz zu Aberrationen niedriger Ordnung nicht mit Brille oder

	Kontaktlinsen behoben werden.
Quelle	Die Autorin basierend auf Internet engl. 3
Kontext	„Die Messung und Korrektur der Aberrationen höherer Ordnung ist wichtig bei irregulärem Astigmatismus und bei Nachbehandlungen wegen zu kleiner optischer Zone oder Dezentrierung“.
Quelle	Internet dt. 44.3
Synonym	Abbildungsfehler höherer Ordnung, Optischer Fehler höherer Ordnung
Ganzes	Aberration
Teil	Koma, sphärische Aberration

Englische Benennung	**higher order aberrations (HOA)**
Definition	“A higher aberration is a distortion acquired by a wavefront of light when it passes through an eye with irregularities of its refractive components (tear film, cornea, aqueous humor, crystalline lens and vitreous humor) (…) These types of aberrations can produce vision errors such as difficulty seeing at night, glare, halos, blurring, starburst patterns or double vision (diplopia)”.
Quelle	Internet engl. 6.2
Kontext	“Higher-order aberrations are also a by-product of excimer laser ablation”.
Quelle	AAO 2006:133
Ganzes	aberration
Teil	coma, spherical aberration
Anmerkung	In englischsprachigen Fachtexten findet sich auch oft die Schreibweise *higher-order aberration*

Deutsche Benennung	**Aberrometer**
Definition	„Gerät zur Bestimmung der objektiven und der

	quantitativen Abbildungsfehler des menschlichen Auges mittels einer Wellenfrontmessung. Neben den Brechkraftfehlern wie Sphäre und Zylinder lassen sich auch andere, die Abbildungsqualität beeinträchtigende Effekte, sogenannten "Aberrationen" (Abweichungen der Wellenfront von der Norm) ermitteln“.
Quelle	Internet dt. 45.2
Kontext	„Für die Untersuchung des menschlichen Auges werden Aberrometer verwendet“.
Quelle	Huber/Lackner 2005:47
Synonym	Wellenfrontmesser
Ganzes	Diagnostik
Teil	Wellenfrontmessung

Englische Benennung	**aberrometer**
Definition	“An instrument for measuring optical aberration or any error in experimentation”.
Quelle	Stedman’s Medical Dictionary 2000:3
Kontext	“Aberrometers used in wavefront-guided LASIK (also called custom LASIK), on the other hand, are too large to be used in an operating room during cataract surgery (…)”.
Quelle	Internet engl. 30
Synonym	wavefront analyzer
Ganzes	diagnostics
Teil	wavefront analysis

Deutsche Benennung	**Automatisierte Lamelläre Keratoplastik (ALK)**
Definition	Bei der automatisierten lamellären Keratoplastik wird ein Hornhaut-Flap geschnitten und anschließend ein Stück Hornhaut entnommen, sodass die Fehlsichtigkeit korrigiert wird. Die Lamelle wird wieder zurückgeklappt und saugt

	sich fest.
Quelle	Die Autorin basierend auf Herbst 2004:122
Kontext	„Die ALK wurde zur Korrektur der hohen Myopie und der Hyperopie eingesetzt“.
Quelle	Seiler 2000:277
Synonym	Keratomileusis in situ
Ganzes	Refraktive Chirurgie
Englische Benennung	**automated lamellar keratoplasty (ALK)**
Definition	“Refractive eye surgery that treats myopia. The surgeon uses a microkeratome to cut a very thin shaving or flap from the corneal surface. Then a tiny piece even thinner is removed from the underlying tissue, to flatten the cornea a little, and the flap is replaced”.
Quelle	Internet engl. 19
Kontext	“This procedure, automated lamellar keratoplasty, combined the advantages of an automated advancement of the microkeratome head with an adjustable suction ring for control of the second microkeratome cut”.
Quelle	AAO 2006:107
Synonym	keratomileusis in situ
Ganzes	refractive surgery

Deutsche Benennung	**Blendung**
Definition	„Überdurchschnittliche und störende Lichtreflexe durch alle reflektierenden Materialien, z.B. weißes Papier, verchromte, spiegelnde Flächen“.
Quelle	Internet dt. 49
Kontext	„Die Aberrationen höherer Ordnung (…) haben jedoch auch einen großen Einfluss auf das Sehen und sind of mit photischen Phänomenen verbunden, wie Blendung und

	Halos, die Probleme vor allem in der Nacht verursachen“.
Quelle	Sanchez et al 2008:818
Synonym	Glare, Blendempfindlichkeit
Ganzes	Aberration höherer Ordnung
Englische Benennung	**glare**
Definition	“A sensation caused by brightness within the visual field that is sufficiently greater than the luminance to which the eyes are adapted; results in annoyance, discomfort, and decreased visual performance”.
Quelle	Stedman’s Medical Dictionary 2000:748
Kontext	“Large pupils can lead to reduced contrast at night and to glare and halos”.
Quelle	Davis et al 2000:74

Deutsche Benennung	**Dämmerungssehen**
Definition	„Durch die Stäbchenzellen der Netzhaut ermöglichtes Sehen bei niedriger Lichtintensität; beim skotopischen Sehen werden Helligkeitsunterschiede erkannt, aber keine Farben“.
Quelle	Springer Klinisches Wörterbuch 2007:381
Kontext	„Bei den Photorezeptoren lassen sich die für das Farbsehen verantwortlichen Zapfen und die für das Dämmerungssehen zuständigen Stäbchen unterscheiden“.
Quelle	Patzelt 2005:4
Synonym	Nachtsehen, skotopisches Sehen
Ganzes	Sehen
Englische Benennung	**night vision**
Definition	“Visual perception in the darkness of night, or under conditions of reduced illumination”.

Quelle	Dorland's Illustrated Medical Dictionary 2003:2051
Kontext	"Night vision complaints are often caused by spherical aberration, although other higher-order aberrations will also contribute to distortions".
Quelle	AAO 2006:102
Synonym	twilight vision, scotopic vision, rod vision
Ganzes	vision

Deutsche Benennung	**Dezentrierung**
Definition	„Dezentrierung bedeutet, dass die eigentlich für die Pupillenmitte bestimmte Laserbehandlung seitlich verschoben wird. Das Ergebnis ist dann eine in der Sehachse falsch gekrümmte Hornhaut (…)".
Quelle	Huber/Lackner 2005:69
Kontext	„Eine der ernstesten intraoperativen Komplikationen stellt eine massive Dezentrierung der Ablation dar".
Quelle	Auffarth 2004:100
Ganzes	intraoperative Komplikation
Englische Benennung	**decentration**
Definition	"A shift of the center of the ablation pattern from the pupil or visual axis to a more eccentric location. It is one of the most difficult laser ablation problems to correct".
Quelle	Duffey 2000:98
Kontext	"Larger decentrations may cause complaints of glare, haloes, and decreased visual acuity".
Quelle	AAO 2006:103
Synonym	decentered ablation, eccentric ablation
Ganzes	ablation complications

Deutsche Benennung	Diffuse lamelläre Keratitis (DLK)
Definition	„Die diffuse lamelläre Keratitis (DLK) ist eine sterile Entzündung, die nach lamellierender Hornhautchirugie auftreten kann“.
Quelle	Bühren et al 2002:176
Kontext	„Die DLK tritt 12 bis 24 Stunden postoperativ auf und entwickelt ihr Maximum nach 36 bis 48 Stunden“.
Quelle	Auffarth 2004:52
Synonym	Sands of Sahara-Syndrom
Ganzes	postoperative Komplikation
Englische Benennung	**diffuse lamellar keratitis (DLK)**
Definition	“A noninfectious idiopathic interface inflammatory reaction usually presenting within the first few days after LASIK that can result in significant interface scarring with resulting irregular astigmatism if not treated aggressively”.
Quelle	Lacayo/Randleman 2008:20
Kontext	“Recovery of vision in DLK is usually excellent if the condition is detected and treated promptly”.
Quelle	AAO 2006:127
Synonym	Sands of Sahara (SOS), diffuse interface keratitis
Ganzes	postoperative complication

Deutsche Benennung	Doppelbilder
Definition	„Doppelbilder entstehen, infolge einer Öffnung der Pupille über eine zu kleine bzw. dezentrierte optische Zone (Ablationszone) hinaus“.
Quelle	Internet dt. 49
Kontext	„Das kann dazu führen, dass man verzerrt oder um

	Lichtquellen bunte Höfe sieht, Doppelbilder entstehen und man sich durch Gegenlicht unerträglich geblendet fühlt“.
Quelle	Herbst 2004:107f
Synonym	Geisterbilder, Ghosting, Diplopie
Englische Benennung	**ghosting**
Definition	“The eye sees objects in duplicate, with the second image fainter than the main one”.
Quelle	Internet engl. 19
Kontext	“Subjective complaints often include ghosting, blurred vision, and halo formation around lights”.
Quelle	Duffey 2000:97
Synonym	ghost images, double vision, diplopia

Deutsche Benennung	**Epikeratom**
Definition	Ein spezielles computergesteuertes Präzisionsinstrument, ähnlich dem Mikrokeratom, jedoch mit einer stumpfen Klinge. Dient der Epithelabtragung bei der epi-LASIK.
Quelle	Die Autorin basierend auf Auffarth 2004:67f
Kontext	„Im Gegensatz zu der alkoholunterstützten Separation, (…) kann das Epikeratom die mechanisch betriebene Separation wiederholt und völlig automatisch durchführen (…)“.
Quelle	Auffarth 2004:70
Quasisynonym	Mikrohobel, Separator
Englische Benennung	**epikeratome**
Definition	An instrument used in epi-LASIK. Similar to a microkeratome but with a blunt blade. Used to separate epithelium from Bowman’s layer.
Quelle	Die Autorin basierend auf Lacayo/Randleman 2008:18

Kontext	"Early reports showed with electron microscopy minimal trauma to epithelial cells with the epikeratome (…)".
Quelle	Lacayo/Randleman 2008:18

Deutsche Benennung	**epi-LASIK**
Definition	„Eine neue Technik, die an der Universität Kreta entwickelt wurde, bietet eine Alternative zur epithelialen Separation ohne die Benutzung von Alkohol (…) Bei Epi-LASIK wird ein intakter epithelialer Lappen unter Benutzung des (…) Epikeratoms (…) abgetrennt".
Quelle	Auffarth 2004:67
Kontext	„Physisch ist die Epi-Lasik noch sanfter als LASIK, da nur das Epithel, also eine dünne Gewebeschicht auf der Hornhaut, mit einem stumpfen Mikrokeratom zur Seite geschoben wird".
Quelle	Internet dt. 44.1
Ganzes	Photoablation
Englische Benennung	**epi-LASIK**
Definition	"A variation on the basic LASIK treatment, where instead of using a microkeratome to cut the corneal flap before applying the laser, an epikeratome is used. This instrument gently separates the epithelial cells".
Quelle	Internet engl. 19
Kontext	"Epi-Lasik preserves the structural integrity of the stroma and is heralded as minimizing patient discomfort when compared to PRK and LASEK (…)".
Quelle	Internet engl. 20.1
Ganzes	photoablation

Deutsche Benennung	Epitheleinwachsung
Definition	Einwachsen von Zellen der Hornhautoberfläche unter den Hornhaut-Flap, das irregulären Astigmatismus und Visusverschlächterung zur Folge haben kann.
Quelle	Die Autorin basierend auf Auffarth 2004:53; Internet dt. 47
Kontext	„Des Weiteren fand sich die Epitheleinwachsung gehäuft in Augen, bei denen es intraoperativ zu einem Epitheldefekt gekommen war“.
Quelle	Knorz 2006:195
Ganzes	Postoperative Komplikation

Englische Benennung	epithelial ingrowth
Definition	“Epithelium can grow in the interface between the cap and the stromal bed. Most often the epithelial cells remain confined to the periphery and do not progress”.
Quelle	Davis et al 2000:72f
Kontext	“The incidence of epithelial ingrowth is greater inpatients who develop an epithelial defect at the time of the procedure and in those undergoing a retreatment with lifting of a preexisting flap”.
Quelle	AAO 2006:129
Ganzes	postoperative complication

Deutsche Benennung	Excimer-Laser
Definition	„Laser mit einem Edelgas-Halogen-Gemisch (Excited dimer); ermöglicht präzises Ätzen kleinster Strukturen; wird in der Augenheilkunde zur Korrektur von Keratopathien und Hornhauterosionen sowie der Korrektur von Myopie und Astigmatismus (Lasik) verwendet“.
Quelle	Springer Klinisches Wörterbuch 2007:555
Kontext	„Der Excimer-Laser überträgt die Energie des Strahls nur auf sehr dünne Gewebeschichten. Das daneben und

	darunter liegende Gewebe ist davon nicht betroffen“.
Quelle	Huber/Lackner 2005:41
Quasisynonym	Kaltlichtlaser
Ganzes	Edelgaslaser
Englische Benennung	**excimer laser**
Definition	“A laser with rare gas halides as the active medium whose beam is in the ultraviolet spectrum and penetrates tissues only a small distance; the beam breaks chemical bonds instead of generating heat to destroy tissue. Used in ophthalmological procedures and laser angioplasty”.
Quelle	Dorland’s Illustrated Medical Dictionary 2003:1000
Kontext	“Theo Seiler was the first to use the excimer laser on a human eye, utilizing it to perform astigmatic keratotomyin 1985”.
Quelle	Thompson/Seiler 1997:417
Ganzes	ultraviolet laser

Deutsche Benennung	**Eye Tracker**
Definition	„Kontrollsysteme, die in moderne Augenlaser integriert sind und unwillkürliche, nicht zu unterdrückende Augenbewegungen automatisch ausgleichen“.
Quelle	Internet dt. 45.2
Kontext	„Der Eye Tracker der jüngsten Generation beinhaltet all diese Eigenschaften und berücksichtigt darüber hinaus auch noch die Abweichung des Auges in der sitzenden und liegenden Position“.
Quelle	Internet dt. 45.3
Synonym	Eye-Tracking-System, Blickverfolgungssystem
Englische Benennung	**eye-tracker**

Definition	"A system that follows the patient's eye position up to 4,000 times per second, redirecting laser pulses for precise placement within the treatment zone".
Quelle	Internet engl. 31.1
Kontext	"In the patients treated with the eye-tracker off, all achieved 20/40 uncorrected vision are better and 64% achieved 20/20, however more astigmatism remained when compared with the patients treated with the eye-tracker on".
Quelle	Usaeyes.org/eye tracking
Synonym	eye tracking system

Deutsche Benennung	**Femto-LASIK**
Definition	„Verfahren, bei dem für die Präparation des Hornhautdeckelchens (Flap) der Femtosekundenlaser anstelle des konventionellen Mikrokeratoms verwendet wird".
Quelle	Internet dt. 45.2
Kontext	„Zudem traten bei der Femto-LASIK bislang keine Schnittkomplikationen auf, die auch bei der herkömmlichen LASIK extrem selten sind (…)".
Quelle	Huber/Lackner 2005:51
Synonym	Intra-LASIK, IntraLase-LASIK
Ganzes	Refraktive Laserchirurgie
Englische Benennung	**IntraLASIK**
Definition	"A form of refractive eye surgery similar to LASIK that creates a corneal flap with a femtosecond laser microkeratome rather than with a mechanical microkeratome, which uses a steel blade. The only difference between LASIK and IntraLasik is the method by which the LASIK flap is created".
Quelle	Internet engl. 31.2

Kontext	"The IntraLASIK method involves using small, quick pulses of light to form microscopic bubbles to separate tissue of the cornea".
Quelle	Internet engl. 32
Synonym	All-Laser LASIK, iLASIK, Intralase LASIK
Ganzes	refractive laser surgery

Deutsche Benennung	**Femtosekundenlaser**
Definition	„Infrarot-Laser und sendet eine Wellenlänge von 1053 nm aus. Durch Lichtimpulse mit einigen 100 Femtosekunden (1 fs = der millionste Teil einer Milliardstel-Sekunde) können bei starker Konzentration auf einige Mikrometer Durchmesser kurzzeitig sehr hohe Energiedichten in einem kleinen Punkt erreicht werden".
Quelle	Huber/Lackner 2005:43
Kontext	„Die Photodisruption mit Femtosekundenlasern bietet somit die Möglichkeit, kleinere Laserpulsenergien einzusetzen und damit kleinere Bereiche der Photodisruption zu erzeugen (hohe Präzision beim Schneiden)".
Quelle	Mrochen/Donges/Korn 2006:1007
Ganzes	Festkörperlaser
Englische Benennung	**femtosecond laser**
Definition	"A femtosecond laser is a laser which emits optical pulses with a duration well below 1 ps (ultrashort pulses), i.e., in the domain of femtoseconds".
Quelle	Internet engl. 33
Kontext	"Femtosecond lasers reinvigorated laser-assisted in situ keratomileusis (LASIK), simplified insertion of Intacs, and reinvented corneal transplantation".
Quelle	Faktorovich 2008:41

Synonym	Intralase Laser
Ganzes	ultrashort pulse laser

Deutsche Benennung	**Flap**
Definition	„Hornhautlentikel, der bei der LASIK durch das Einschneiden der Hornhaut mit einem Mikrokeratom und bei der Femto-LASIK durch das Wirken des Femtosekundenlasers entsteht. Der Flap wird vor der Laserbehandlung aufgeklappt und anschließend wieder zugeklappt. Er schützt die entstandene Wunde wie ein körpereigenes Pflaster“.
Quelle	Internet dt. 45.2
Kontext	„Ein Vorteil des Femtosekunden-Lasers ist die präzisere Vorhersagbarkeit von Dicke und Größe des Flaps und die freie Wahl von Flap- und Scharnierposition“.
Quelle	Huber/Lackner 2005:43
Synonym	Hornhautlamelle, Hornhautlentikel, Hornhautlappen
Englische Benennung	**(corneal) flap**
Definition	“A thin slice of tissue on the surface of the cornea made with a microkeratome at the beginning of a LASIK procedure”.
Quelle	Internet engl. 28
Kontext	“Factors that influence the diameter of a flap and the position of the hinge include IOP, proper suction, and surgical technique”.
Quelle	Duplessie 1996:48f
Synonym	corneal lamella, corneal cap

Deutsche Benennung	**free cap**
Definition	Komplett abgetrennter Hornhautlentikel bei der Flap-

	Präparierung mit einem Mikrokeratom in Folge einer zu flachen Hornhaut, eines Sogverlustes des Saugrings oder eines fehlerhaften Mikrokeratoms.
Quelle	Die Autorin basierend auf Auffarth 2004:99; Davis et al 2000:68
Kontext	„Aber auch lineare Mikrokeratome können beispielsweise zu einem free cap führen, wenn es zu einem Sogverlust während des Schnittes kommt“.
Quelle	Auffarth 2004:99
Ganzes	Schnittkomplikation

Englische Benennung	**free cap**
Definition	“A “free cap” occurs when the hinge is amputated by the microkeratome pass. This typically occurs in flat corneas, generally with keratometry readings less than 40 to 41 diopters”.
Quelle	Internet engl. 34
Kontext	“A free cap does not prevent the surgeon from completing the case”.
Quelle	Davis et al 2000:68
Ganzes	intraoperative complication

Deutsche Benennung	**Freeze-Keratomileusis**
Definition	„Freeze-Keratomileusis ist ein Verfahren, bei dem ein dünnes Scheibchen der Hornhaut entnommen und eingefroren wird, um es dann an einer computerisierten Drehbank so zu schleifen, dass es beim Wiedereinsetzen die gewünschte Brechkraft erzielt“.
Quelle	Internet dt. 42
Kontext	„Die komplizierte Handhabung der Drehbanktechnik mit höchsten Anforderungen an die mechanische Präzision des Instrumentes sowie eine genau einzuhaltende Abfolge von 40 Einzelschritten führte dazu, dass die Freeze-

	Keratomileusis weltweit nur von wenigen Chirurgen durchgeführt wurde“.
Quelle	Krumeich 2000b:106
Ganzes	Refraktive Chirurgie
Englische Benennung	**freeze keratomileusis**
Definition	“Involves excising a partial thickness corneal section, which is then taken from the eye and frozen with solid carbon dioxide (dry ice) or liquid nitrogen, turned on a lathe, and then replaced with sutures”.
Quelle	Internet engl. 35
Kontext	“Freezing the corneal tissue brought best results with less damage to tissue, therefore this keratomileusis technique is commonly known by freeze keratomileusis”.
Quelle	Internet engl. 36
Ganzes	refractive surgery

Deutsche Benennung	**Halo**
Definition	„Je nach Pupillengröße unterschiedlich grosse, diffuse, ringförmige Lichterscheinungen (Lichthöfe), welche durch Lichtbrechungsfehler entstehen“.
Quelle	Internet dt. 49
Kontext	„Insbesondere war in vielen Fällen die optische Zone kleiner als die Eintrittspupille, was zu störenden Halos und subjektiver Unzufriedenheit sowie zu einer Visusverschlechterung um 2 oder mehr Stufen führte“.
Quelle	Knorz et al 1999:505
Synonym	Lichthof
Englische Benennung	**halo**
Definition	“A visual condition where a light source appears with a blurry circle of light around it, rather than having visible

	edges (…) It makes night vision difficult”.
Quelle	Internet engl. 19
Kontext	“Halos, glare, and ghosting are common, especially under low-light settings, owing to enlargement of the pupil”.
Quelle	Duffey 2000:99

Deutsche Benennung	**Haze**
Definition	„Eine oberflächliche Trübung der Hornhaut (...) aufgrund von Narbenbildung. Die Trübungsgefahr nimmt mit der Stärke der Korrektur deutlich zu“.
Quelle	Internet dt. 47
Kontext	„Das einfache Haze tritt bei fast allen Patienten auf, ist nach einem Monat maximal, um dann während des ersten Jahres vollständig zu verschwinden“.
Quelle	Quurke et al 1998:739
Ganzes	postoperative Komplikation
Englische Benennung	**haze**
Definition	“Clouding of the cornea. It can be caused by inflammation, too much moisture, scar tissue, or some kind of foreign substance as from a medication”.
Quelle	Internet engl. 19
Kontext	“Haze can occur if the detergent used to sterilize the instruments and equipment is not completely removed”.
Quelle	Davis et al 2000:73
Ganzes	postoperative complication

Deutsche Benennung	**Hinge**
Definition	Eine Art Hornhaut-Scharnier. Ermöglicht ein Umklappen des Flap, um so die zu lasernde Fläche freizulegen.

Quelle	Die Autorin
Kontext	„Befindet sich dann der sog. Hinge noch im Bereich der geplanten Ablationszone oder gar nahe der optischen Achse, sollte die Hornhautlamelle erst wieder verheilen (…)“.
Quelle	Auffarth 2004:101
Quasisynonym	Gewebesteg
Englische Benennung	**hinge**
Definition	A small piece of corneal tissue that is left untouched by the microkeratome when cutting the corneal flap.
Quelle	Die Autorin basierend auf Internet engl. 47
Kontext	“If the hinge is close to or crosses the pupil, the flap should be repositioned and allowed to heal for 3 to 6 months before reattempting the procedure”.
Quelle	Davis et al 2000:68

Deutsche Benennung	**Holmium-Laser**
Definition	„Infrarot-Laser, dessen Wirkung über Temperaturen erzielt wird. Das behandelte Gewebe wird thermisch geschrumpft“.
Quelle	Internet dt. 45.2
Kontext	„Mit der LTK wird Weitsichtigkeit mit dem Holmium-Laser behandelt“.
Quelle	Huber/Lackner 2005:44
Synonym	Holmium:YAG-Laser
Ganzes	Festkörperlaser
Englische Benennung	**holmium laser**
Definition	“Also known as the infrared holmium YAG laser, this laser

	is used in a refractive surgery procedure called laser thermal keratoplasty (LTK) (…) the Holmium laser produces infrared light that reshapes the cornea by causing tissue to constrict".
Quelle	Internet engl. 23.3
Kontext	"With holmium laser therapy, patients experience minimal pain after the operation and spend less time in the hospital than with TURP".
Quelle	Internet engl. 42
Synonym	holmium:YAG laser
Ganzes	infrared laser

Deutsche Benennung	**Infiltrat**
Definition	„In ein Gewebe eingedrungene körpereigene oder –fremde Substanz (Flüssigkeit, Zellen), z.B. im Rahmen einer Entzündung (…)".
Quelle	Springer Klinisches Wörterbuch 2007:872
Kontext	„Bei der infektiösen Keratitis ist das Infiltrat fokal angesammelt statt diffus verteilt".
Quelle	Internet dt. 48
Englische Benennung	**infiltrate**
Definition	"A collection of cells not usually present in that area. In the cornea, infiltrates may be a collection of white blood cells".
Quelle	Internet engl. 29
Kontext	"Infiltrates and epithelial ingrowth can be minimized by avoiding excess manipulation of the cap and through adequate irrigation of the stromale/cap interface".
Quelle	Slade/Updegraff 1997:360

Deutsche Benennung	**Interface**
Definition	Spalt zwischen Flap-Unterseite und Stromabett der Hornhaut.
Quelle	Die Autorin basierend auf Internet dt. 48
Kontext	„Im Stadium 1 finden sich vereinzelte, nicht konfluierende Bereiche mit sandartigen weißen Infiltraten im Interface (wie Puderzucker)“.
Quelle	Auffarth 2004:52
Englische Benennung	**interface**
Definition	The area between the LASIK flap and the stromale bed of the cornea.
Quelle	Die Autorin
Kontext	“Infection within the interface can lead to flap melting, severe irregular astigmatism, and corneal scarring that requires penetrating keratoplasty”.
Quelle	AAO 2006:128

Deutsche Benennung	**intrastromal**
Definition	Im Inneren (in situ) der Hornhaut
Quelle	Die Autorin
Kontext	„Die laserassistierte intrastromale Keratomileusis = Laser in situ Keratomileusis (LASIK) stellt eine moderne Weiterentwicklung der ALK dar“.
Quelle	Auffarth 2004:15
Englische Benennung	
Definition	“Within the stroma of an organ”.
Quelle	Dorland’s Illustrated Medical Dictionary 2003:946
Kontext	“Tissue subtraction may be performed on the surface, by

	PRK, or intrastromally, by LASIK”.
Quelle	AAO 2006:23

Deutsche Benennung	**Keratektasie**
Definition	Keratektasie bezeichnet eine Vorwölbung der Cornea. Ursache ist eine Verdünnung der Hornhaut hervorgerufen durch einen Keratokonus oder einen zu tiefen Gewebeabtrag infolge einer LASIK.
Quelle	Die Autorin basierend auf Internet dt. 45.1
Kontext	„Eine der schwersten, aber seltensten Komplikationen nach LASIK stellt die Keratektasie dar“.
Quelle	Auffarth 2004:54
Ganzes	Postoperative Komplikation
Englische Benennung	**ectasia**
Definition	“A complication of LASIK similar to the inherited condition of keratoconus. It can happen when the eye was over-treated by a LASIK procedure, so that not enough thickness is left in the cornea to contain the eye's internal pressure. That pressure pushes against the cornea and causes it to bulge outward”.
Quelle	Internet engl. 19
Kontext	“The general consensus among refractive surgeons is that 200 to 250 µm should remain in the stromal bed at the completion of the ablation to avoid problems with ectasia”.
Quelle	Davis et al 2000:73
Synonym	keratectasia
Ganzes	postoperative complication

Deutsche Benennung	**Keratokonus**
Definition	„Kegelförmige Vorwölbung der Hornhaut mit Verdünnung

	des Parenchyms“.
Quelle	Pschyrembel 2007:977
Kontext	„Inwieweit das Tragen von Kontaktlinsen zur Entwicklung eines Keratokonus führt, ist noch nicht sicher geklärt“.
Quelle	Internet dt. 52
Synonym	Hornhautkegel
Englische Benennung	**keratoconus**
Definition	“A conical protrusion of the cornea caused by thinning of the stroma; usually bilateral”.
Quelle	Stedman’s Medical Dictionary 2000:944
Kontext	“Keratoconus (KC) is a progressive condition in which corneal thinning occurs in the central or paracentral cornea, resulting in asymmetrical corneal steepening and reduced spectacle-corrected visual acuity”.
Quelle	AAO 2006:12
Synonym	conical cornea

Deutsche Benennung	**Keratomileusis**
Definition	„Von José I. Barraquer geprägter Begriff (…) für Techniken, bei denen lamellär Hornhautgewebe entfernt wurde um die Hornhautkurvatur und damit die Brechkraft zu ändern. Seine Arbeit legte den Grundstein für das heute angewendete LASIK-Verfahren“.
Quelle	Internet dt. 45.2
Kontext	„Unabhängig von Sato (…) entwickelte José Barraquer in Bogotá die meisten heute in der Diskussion stehenden lamellierenden Verfahren, wie z.B. die Keratomileusis (…)“.
Quelle	Seiler 2000a:8
Ganzes	refraktive Chirurgie

Teil	Freeze-Keratomileusis, Non-Freeze-Keratomileusis, ALK, LASIK
Englische Benennung	**keratomileusis**
Definition 1	"Keratomileusis refers to carving or chiseling the cornea".
Quelle Definition 1	Mead/Azar 1997:7
Definition 2	"A vision correction procedure first devised by Jose Barraquer in Colombia in the 1950s – the precursor to LASIK".
Quelle Definition 2	Internet engl. 19
Kontext	"Keratomileusis was first performed in the United States in 1980 by Swinger".
Quelle	Mead/Azar 1997:7
Ganzes	refractive surgery
Teil	freeze keratomileusis, non-freeze Keratomileusis, automated lamellar Keratomileusis, laser in situ keratomileusis

Deutsche Benennung	**Keratoplastik**
Definition	„Teilweiser (lamelläre Keratoplastik) oder vollständiger Ersatz der Augenhornhaut (…) durch eine homologe Spenderhornhaut".
Quelle	Springer Klinisches Wörterbuch 2007:939
Kontext	„Gegenwärtig stellt die Keratoplastik die häufigste Transplantation am Menschen dar".
Quelle	Internet dt. 46
Synonym	Hornhauttransplantation, Hornhautplastik
Teil	lamelläre Keratoplastik
Englische Benennung	**keratoplasty**

Definition	"A plastic surgery of the cornea".
Quelle	Dorland's Illustrated Medical Dictionary 2003:975
Kontext	"The operation is also called keratoplasty, named after the keratocytes which are small but very important cells in the centre of the cornea that produce collagen, the material that offers structural support to the cornea".
Quelle	Internet engl. 37
Synonym	corneal transplantation
Teil	lamellar keratoplasty

Deutsche Benennung	**Knopflochdefekt**
Definition	Einschneiden des Hornhautlentikels bei der Flap-Präparierung mit einem Mikrokeratom. Ursache ist häufig eine zu steile Hornhaut oder ein Sogverlust des Saugrings.
Quelle	Die Autorin basierend auf Auffarth 2004:99
Kontext	„In einer Literaturübersicht zur LASIK fand sich (…) ein Knopflochdefekt des Lentikels in bis zu 2,6% (…)".
Quelle	Knorz et al 1999:506
Synonym	Knopflochschnitt, button hole
Ganzes	Schnittkomplikation
Englische Benennung	**buttonhole flap**
Definition	"A buttonhole flap is a small tear, cut or hole in the flap, occurring during LASIK (…) This can be due to malfunction of the microkeratome, poor selection of microkeratome for the particular patient, or poor placement or inadequate suction".
Quelle	Internet engl. 43
Kontext	"Free caps and buttonhole flaps rarely occur, and whie they can be visually debilitating, with appropriate management

	most eyes can be visually rehabilitated”.
Quelle	Lacayo/Randleman 2008:20
Synonym	buttonholes, buttonholed flap
Ganzes	intraoperative complication

Deutsche Benennung	**Koma**
Definition	„Lichtstrahlen, die von einem Objektpunkt abseits der optischen Achse kommen, also als paralleles oder divergentes Strahlenbündel schräg zur optischen Achse (…) einfallen, werden auch abseits dieser Achse gebündelt. Bei unvollkommenen optischen Systemen erfolgt diese Bündelung asymmetrisch. Das Bild eines Punktes (z.B. das eines Sterns) wird verzerrt und hat, ähnlich wie das Bild eines Kometen, einen Schweif“.
Quelle	Internet dt. 50
Kontext	„Der unsymmetrische Anteil dieser Bildpunktunschärfe wird Koma genannt“.
Quelle	Mierdel/Seiler 2000:41
Ganzes	Aberration höherer Ordnung
Anmerkung	In der Fachliteratur findet sich auch oft die Schreibweise *Coma*
Englische Benennung	**coma**
Definition 1	“The distortion of image formation created when a bundle of light rays enters an optical system not parallel to the optic axis”.
Quelle Definition 1	Stedman’s Medical Dictionary 2000:3
Definition 2	“A higher order aberration which makes points of light look like comets with blurry tail-like smudges. It can be diagnosed and treated with wavefront-guided LASIK procedures”.
Quelle Definition 2	Internet engl. 19

Kontext	"Coma is common in patients with decentered corneal grafts, keratoconus, and decentered laser ablation".
Quelle	AAO 2006:16
Synonym	coma aberration
Ganzes	higher order aberration

Deutsche Benennung	**lamelläre Keratoplastik**
Definition	„Teilweiser operativer Ersatz der Hornhaut des Auges zur Besserung oder Wiederherstellung des Sehvermögens (…) Der Hornhautersatz erfolgt (…) schichtbegrenzt (lamelläre = superfizielle Keratoplastik)".
Quelle	Roche Lexikon Medizin 2003: 993
Kontext	„Keine echte Alternative war bisher die Teilübertragung der Hornhaut, die sogenannte lamelläre Keratoplastik, da sie eine mechanische Trennung von gesundem und krankem Gewebe verlangt".
Quelle	Internet dt. 13.3
Quasisynonym	Hornhauttransplantation
Ganzes	Keratoplastik
Englische Benennung	**lamellar keratoplasty**
Definition	"A transplantant of the anterior half of the cornea with the anterior chamber remaining intact".
Quelle	Dorland's Illustrated Medical Dictionary 2003:975
Kontext	"Lamellar keratoplasty has the advantage of being primarily outside the eye, making it a procedure that preserves your endothelium".
Quelle	Internet engl. 38
Synonym	nonpenetrating keratoplasty, layered keratoplasty

Ganzes	keratoplasty

Deutsche Benennung	**Laser in situ Keratomileusis (LASIK)**
Definition	„Bei der Laser-in-situ-Keratomileusis (LASIK) wird mit Hilfe eines elektronisch geführten Skalpells, dem sogenannten Mikrokeratom, ein dünnes Scheibchen der Hornhaut geschnitten und wie ein Buchdeckel nach oben geklappt. Anschließend wird mit dem Excimer-Laser eine tiefere Hornhautschicht abgetragen. Nach der Laserbehandlung wird das Hornhautläppchen wieder zurückgeklappt".
Quelle	Internet dt. 7.2
Kontext	„Bei der LASIK-Behandlung wird zunächst eine Hornhaut-Lamelle gebildet und angehoben, bevor mit dem Excimer-Laser das vordere Stroma gezielt abgetragen wird".
Quelle	Muller/Kohnen 2009:21
Ganzes	Photoablation
Anmerkung	In der Fachliteratur findet sich sowohl die Schreibweise *Laser in situ Keratomileusis* als auch *Laser-in-situ-Keratomileusis*.
Englische Benennung	**Laser in situ keratomileusis (LASIK)**
Definition	"Keratoplasty in which the excimer laser and microkeratome are combined for vision correction; the microkeratome is used to shave a thin slice and create a hinged flap in the cornea, the flap is reflected back, the exposed cornea is reshaped by the laser, and the flap is replaced, without sutures, to heal back into position".
Quelle	Dorland's Illustrated Medical Dictionary 2003:974
Kontext	"Undoubtedly, the engine in laser refractive surgery has been laser in situ keratomileusis (LASIK), with ist minimal discomfort, rapid healing rate, and high degree of predictability and excellent outcomes".
Quelle	Duffey 2000:93

Ganzes	photoablation
Anmerkung	Wie im Deutschen gibt es auch in der englischen Literatur keine eindeutige Schreibweise. So ist häufig auch von *laser in-situ keratomileusis*, oder *laser-assisted in-situ keratomileusis* zu lesen
Deutsche Benennung	**Laserassistierte subepitheliale Keratomileusis (LASEK)**
Definition	Dieses Verfahren ist eine Weiterentwicklung der PRK, bei dem mit Hilfe einer alkoholischen Lösung zunächst ein epithelialer Lappen kreiert und dann die Oberflächenablation durchgeführt wird. Der Lappen wird anschließend wieder zurückgeklappt.
Quelle	Die Autorin basierend auf Auffarth 2004:67
Kontext	„Das LASEK-Verfahren vereint Vorteile der LASIK mit denen der PRK“.
Quelle	Huber/Lackner 2005:45
Ganzes	Photoablation
Anmerkung	Für dieses Verfahren findet sich in der Fachliteratur keine eindeutige Benennung. Es werden sowohl die Bezeichnungen *Laserassistierte subepitheliale Keratomileusis*, *Laser-Epitheliale-Keratomileusis*, wie auch *Laserassistierte subepitheliale Keratektomie* verwendet – teilweise sogar von ein und demselben Autor. Ich habe mich auf erstere Schreibweise festgelegt.
Englische Benennung	**Laser subepithelial keratomileusis (LASEK)**
Definition	“A refracitve surgical procedure similar to PRK, where the surface cells (epithelium) of the cornea are removed prior to laser treatment”.
Quelle	Internet engl. 28
Kontext	“LASEK uses 15% to 20% ethanol applied for 20 seconds or less in a well to loosen the epithelal layer”.
Quelle	Lacayo/Randleman 2008:18
Ganzes	photoablation

Anmerkung	Wie auch in deutschen Fachtexten ist die Bezeichnung in der englischen Fachliteratur uneindeutig. So wird LASEK auch oft als *Laser assisted sub-epithelaial keratektomy* bezeichnet.

Deutsche Benennung	**Laserthermokeratoplastik (LTK)**
Definition	„Bei diesem Verfahren werden durch ringförmig angeordnete, infrarote Laserpulse punktförmige Schrumpfungen in der peripheren Hornhaut bewirkt, die zu einer Aufsteilung der zentralen Hornhaut und damit höherer Brechkraft führen“.
Quelle	Internet dt. 43
Kontext	„Typischerweise besteht nach einer LTK zunächst meist das Gegenteil dessen, was erwartet wurde, nämlich eine geringe Kurzsichtigkeit“.
Quelle	Herbst 2004:111
Ganzes	Refraktive Laserchirurgie
Anmerkung	In der Fachliteratur findet sich sowohl die Schreibweise *Laserthermokeratoplastik* als auch *Laser-Thermo-Keratoplastik*
Englische Benennung	**Laser thermokeratoplasty (LTK)**
Definition	“A holmium laser is used to shrink the collagen fibers of the cornea and results in a “steeper” cornea. It is used for lower amount of hyperopia and does not require a creation of a flap”.
Quelle	Internet engl. 41
Kontext	“Multiple types of lasers have been investigated for use in laser thermokeratoplasty (LTK), including hydrogen fluoride, cobalt:magnesium fluoride, erbium:glass, carbon dioxide, and Ho:YAG”.
Quelle	Ogawa et al 1997:495
Ganzes	refractive laser surgery

Anmerkung	Teilweise findet sich auch die Bezeichnung *laser thermal keratoplasty* in der englischen Fachliteratur.

Deutsche Benennung	**mikrobielle Keratitis**
Definition	„Eine Infektion im Bereich des Interface (…) Symptome sind ein Hornhautinfiltrat (…) sowie Schmerzen und eine deutliche Rötung des Auges“.
Quelle	Auffarth 2004:53
Kontext	„Eine mikrobiellen Keratitis ist glücklicherweise nach LASIK extrem selten“.
Quelle	Knorz 2006:193
Ganzes	postoperative Komplikation
Englische Benennung	**microbial keratitis**
Definition	“Inflammation resulting from bacterial or fungal infection of the cornea; it is usually associated with soft contact lens wear”.
Quelle	Dorland’s Illustrated Medical Dictionary 2003:973
Kontext	“Presumed microbial Keratitis after LASIK should be cultured and treated with frequent broad-spectrum topical drops”.
Quelle	Davis et al 2000:72
Synonym	infectious keratitis
Ganzes	postoperative complication

Deutsche Benennung	**Mikrokeratom**
Definition	„Ein Mikrokeratom ist ein äußerst präzises elektronisch gesteuertes Schneideinstrument (…) Es erzeugt Gewebescheiben in definierter Dicke und Größe und legt das darunter liegende Hornhautgewebe für den Lasereinsatz frei“.

Quelle	Internet dt. 44.2
Kontext	„Durch das Vakuum versteift sich das Auge, sodass das Mikrokeratom, eine Art automatisch gesteuerter Hobel, eine etwa 0,15 Millimeter dicke Lage der obersten Hornhautschicht exakt aufschneiden kann“.
Quelle	Herbst 2004:104
Synonym	Präzisionsmesser
Ganzes	Schneideinstrument
Englische Benennung	**microkeratome**
Definition	“An instrument for removing a thin slice, or creating a thin hinged flap, on the surface of the cornea”.
Quelle	Dorland’s Illustrated Medical Dictionary 2003:1153
Kontext	“The movement of the microkeratome must be regular and at a constant speed of approximately 1 mm per second”.
Quelle	Rama et al 1997:461
Ganzes	surgical instrument

Deutsche Benennung	**Oberflächenablation**
Definition	Gewebeabtrag an der Oberfläche der Hornhaut (Epithelschicht, Bowman-Membran) im Gegensatz zu intrastromaler Ablation im Inneren des Hornhautstromas.
Quelle	Die Autorin
Kontext	„Neben der klassischen PRK stehen mit der LASEK und EPI-LASIK weitere Techniken der Oberflächenablation zur Verfügung“.
Quelle	Ruckhofer et al 2007:82
Ganzes	Photoablation
Teil	PRK, LASEK, epi-LASIK

Englische Benennung	surface ablation
Definition	Surface ablation involves the removal of corneal tissue directly from the surface, like in PRK, LASEK or epi-LASIK.
Quelle	Die Autorin
Kontext	"Recent analysis of long-term studies has reinforced the excellent safety profile and stability of surface ablation".
Quelle	Lacayo/Randleman 2008:19
Ganzes	photoablation
Teil	PRK, LASEK, epi-LASIK

Deutsche Benennung	Ödem
Definition	„Schmerzlose, nicht gerötete Schwellung infolge Ansammlung wässriger (seriöser) Flüssigkeit in den Gewebespalten, z.B. der Haut und Schleimhäute".
Quelle	Pschyrembel online
Kontext	„Eine vorübergehende Trübung oder Schwellung (Ödem) der Hornhaut kann zu einer vorübergehend erhöhten Blendungs- und Lichtempfindlichkeit führen".
Quelle	Huber/Lackner 2005:70
Wissenschaftliche Bezeichnung	Oedema
Englische Benennung	**edema (AE)/oedema (BE)**
Definition	"The presence of abnormally large amounts of fluid in the intercellular tissue spaces of the body, usually referring to demonstrable amounts in the subcutaneous tissues".
Quelle	Dorland's Illustrated Medical Dictionary 2003:589
Kontext	"In people with oedema, the excess fluid can be caused by a number of factors. This is because oedema is not a condition itself, but is often a symptom of an underlying

	condition”.
Quelle	Internet engl. 44

Deutsche Benennung	**Photoablation**
Definition	Gewebeabtrag im Mikrometerbereich mittels Laser, z.B. in der refraktiven Laserchirurgie (LASIK).
Quelle	Die Autorin basierend auf Huber/Lackner 2005:41
Kontext	„Anwendung findet die Photoablation neben der Photorefraktiven Keratektomie (PRK) auch zunehmend in der Dermatologie und der Zahnheilkunde“.
Quelle	Seiler/Mrochen 2000:188
Ganzes	refraktive Laserchirurgie
Teil	LASIK, PRK, epi-LASIK, LASEK
Englische Benennung	**photoablation**
Definition	“The process of photoablative decomposition of tissue by laser light, e.g. in photorefractive keratectomy”.
Quelle	Stedman’s Medical Dictionary 2000:1376
Kontext	“Photoablation occurs because the cornea has an extremely high absorption coefficient at 193 nm”.
Quelle	AAO 2006:87
Synonym	laser ablation
Ganzes	refractive laser surgery
Teil	LASIK, PRK, epi-LASIK, LASEK

Deutsche Benennung	**Photodisruption**
Definition	„Der Effekt des Gewebetrennens durch das Induzieren eines optischen Durchbruchs mit ultrakurzen Laserpulsen“.

Quelle	Internet dt. 21
Kontext	„Die Photodisruption ist der entscheidende Wechselwirkungsmechanismus bei der Anwendung von Femtosekundenlasern an der Hornhaut“.
Quelle	Mrochen et al 2006b:1006
Ganzes	refraktive Laserchirurgie
Englische Benennung	**photodisruption**
Definition	“Disruption of tissues by laser-produced rapid ionization of molecules”.
Quelle	Dorland’s Illustrated Medical Dictionary 2003:1430
Kontext	“Photodisruption converts stromale tissue to gas, which either diffuses through the surface, is reabsorbed, or both”.
Quelle	Speaker/Habib 1997:471
Ganzes	refractive laser surgery

Deutsche Benennung	**Photorefraktive Keratektomie (PRK)**
Definition	„Verfahren, bei dem das Hornhautepithel und die vorderen Hornhautschichten mit einem Laser (Excimer-Laser) abgetragen wird; damit wird die Hornhautwölbung verändert und die Brechkraft der Hornhaut abgeschwächt; wird v.a. zur Korrektur einer mittleren Kurzsichtigkeit (2-6 dpt.) eingesetzt“.
Quelle	Springer Klinisches Wörterbuch 2007:934
Kontext	„Die Photorefraktive Keratektomie (PRK) wird zur Behandlung von Kurzsichtigkeit sowie bei Hornhautverkrümmung eingesetzt“.
Quelle	Internet dt. 7.1
Ganzes	refraktive Laserchirurgie
Englische Benennung	**photorefractive keratectomy (PRK)**

Definition	"A refractive surgery procedure that uses an excimer laser to remove tissue directly from the surface of the cornea".
Quelle	Internet engl. 28
Kontext	"McDonald was the first to perform photorefractive keratectomy (PRK) on a sighted, myopic eye. Since then immense effort has been focused on excimer laser PRK".
Quelle	Thompson/Seiler 1997:418
Ganzes	photoablation

Deutsche Benennung	**refraktive Chirurgie**
Definition	„Unter dem Oberbegriff refraktive Chirurgie werden Augenoperationen zusammengefasst, die eine Brille oder Kontaktlinsen zur Korrektur der Brechkraft ersetzen sollen".
Quelle	Internet dt. 33.2
Kontext	„Die refraktive Chirurgie von Fehlsichtigkeiten hat sich in den letzten 15 Jahren enorm weiterentwickelt und einen festen Stellenwert in der Ophthalmologie erreicht".
Quelle	Auffarth 2004:24
Ganzes	Chirurgie
Teil	refraktive Laserchirurgie
Englische Benennung	**refractive surgery**
Definition	"Elective eye surgery which corrects optical defects of the eye by either changing the shape of the cornea or by inserting a plastic lens to supplement the eye's natural focusing ability".
Quelle	Internet engl. 23.2
Kontext	"Anyone who has performed refractive surgery knows that these patients generally are delighted and very satisfied".
Quelle	Mead/Azar 1997:3

Ganzes	surgery
Teil	refractive laser surgery

Deutsche Benennung	**Regression**
Definition	Rückbildung des erzielten Operationserfolges.
Quelle	Die Autorin
Kontext	„Bei myopen LASIK-Korrekturen von bis zu -10, besser -8 Dioptrien, tritt auch in der spätpostoperativen Phase kaum eine Regression des refraktiven Effektes ein (…)“.
Quelle	Auffarth 2004:103
Ganzes	postoperative Komplikation
Englische Benennung	**regression**
Definition	“Partial loss of refractive correction by refractive surgery such as LASIK, PRK, RK (…)”.
Quelle	Internet engl. 41
Kontext	“The epithelium and the deeper stroma can reshape and reform at different rates and can cause regression”.
Quelle	Internet engl. 20.2
Ganzes	postoperative complication

Deutsche Benennung	**Saugring**
Definition	Ein Gerät in der refraktiven Laserchirurgie. Durch Unterdruck wird das Auge fixiert, sodass eine Hornhautlamelle (Flap) geschnitten werden kann.
Quelle	Die Autorin basierend auf Huber/Lackner 2005:62
Kontext	„Dann wird ein Saugring auf das Auge aufgesetzt, mit dem für einige Sekunden ein Vakuum angelegt wird“.

Quelle	Herbst 2004:104
Englische Benennung	**suction ring**
Definition	An instrument in laser surgery which is applied to the patient's eye in order to raise the intraocular pressure and fixate the eyeball before creating the flap with the microkeratome.
Quelle	Die Autorin basierend auf Rama et al 1997:461
Kontext	"The suction ring is chosen on the desired diameter of the cap, according to the keratometric values of the patient".
Quelle	Rama et al 1997:459
Ganzes	surgical instrument

Deutsche Benennung	**sphärische Aberration**
Definition 1	„Die sphärische Aberration (…) bewirkt, dass achsparallel einfallende oder vom gleichen Objektpunkt auf der optischen Achse ausgehende Lichtstrahlen nach dem Durchgang durch das System nicht die gleiche Schnittweite haben. Sie laufen somit nicht in einem Punkt zusammen. Im Allgemeinen ist die Abweichung umso stärker, je weiter außen der Strahl verläuft".
Quelle Definition 1	Internet dt. 33.4
Definition 2	„Sphärische Aberration selbst manifestiert sich bei Lichtstrahlen, die nahe am Rande der Optik einfallen. Diese Lichtstrahlen werden in einer anderen Entfernung fokussiert als mittig einfallende Lichtstrahlen; die Folge ist ein leicht verschwommenes Bild".
Quelle Definition 2	Internet dt. 50
Kontext	„Wesentlich größer ist die sphärische Aberration nach chirurgischen Hyperopie- und Myopiekorrekturen".
Quelle	Mierdel/Seiler 2000:39
Synonym	Öffnungsfehler

Ganzes	Aberration höherer Ordnung
Englische Benennung	**spherical aberration**
Definition	"A monochromatic aberration occurring in refraction at a sperical surface in which the paraxial and peripheral rays focus along the axis at different points".
Quelle	Stedman's Medical Dictionary 2000:3
Kontext	"Larger pupil size correlates with frequency of complaints about aberrations because spherical aberration increases when the midperipheral corneal optics contribute to the light energy passing to the cornea".
Quelle	AAO 2006:102
Synonym	dioptric aberration
Ganzes	higher order aberration

Deutsche Benennung	**Striae**
Definition	Kleine Falten im Flap der Hornhaut, verursacht durch ein geringfügig unregelmäßiges Hornhautstroma nach einem Laserabtrag.
Quelle	Die Autorin basierend auf Tehrani/Dick 2002:646
Kontext	„Folgerichtig soll die Inzidenz von Striae mit zunehmender Höhe der Laserkorrektur zunehmen".
Quelle	Auffarth 2004:102
Synonym	Hornhautfalten, Lentikelfalten, Flapfalten
Ganzes	postoperative Komplikation
Teil	Mikrostriae, Makrostriae
Englische Benennung	**flap folds**
Definition	"Fine wrinkles in Bowman's layer or in the epithelial basement membrane (…) Flap folds result from uneven alignment of the flap edge and the peripheral epithelial

	ring”.
Quelle	Internet engl. 40
Kontext	“Flap folds are a major cause of decreased visual acuity after LASIK”.
Quelle	AAO 2006:122
Synonym	striae, corneal folds
Ganzes	postoperative complication
Teil	microstriae, macrostriae
Anmerkung	In Fachtexten wird *microstriae* oft als Synonym von *flap folds* verwendet. Tatsächlich sind *microstriae* eine Unterform von Striae, denen gegenüber *macrostriae* stehen.

Deutsche Benennung	**Tränenersatzmittel**
Definition	„Medikamente, die beim *Syndrom des trockenen Auges* durch einen qualitativ veränderten oder quantitativ verminderten Tränenfilm des Auges therapeutisch zum Einsatz kommen“.
Quelle	Internet dt. 33.3
Kontext	„Die Behandlung umfasst das ganze Spektrum der Tränenersatzstoffe und Salben (…)“.
Quelle	Knorz 2006:198
Synonym	Tränenersatzstoff, Tränenergänzungsmittel
Ganzes	Medikament
Teil	Augentropfen, Augengel
Englische Benennung	**artificial tears**
Definition	“Lubricant eye drops used to treat the dryness and irritation associated with deficient tear production in keratoconjunctivitis sicca (dry eyes)”.

Quelle	Internet engl. 31.3
Kontext	"While awaiting the return of innervation, treatment includes non-preserved artificial tears, gels, andointments, and when necessary, punctual occlusive plugs".
Quelle	AAO 2006:127

Deutsche Benennung	**„Trockenes Auge"**
Definition	Am häufigsten auftretende Komplikation nach einer LASIK-Operation in Folge teilweiser Denervierung der Hornhaut, die in einer verminderten Sekretion der Tränenflüssigkeit resultieren kann.
Quelle	Die Autorin basierend auf Knorz 2006:196ff
Kontext	„Das „trockene Auge" ist die mit Abstand häufigste Nebenwirkung nach LASIK".
Quelle	Knorz 2006:198
Wissenschaftliche Bezeichnung	Keratitis sicca; Keratoconjunctivits sicca
Ganzes	postoperative Komplikation
Englische Benennung	**dry eye**
Definition	"A condition marked by hyperemia of the conjunctiva, lacrimal deficiency, thickening of the corneal epithelium, itching and burning of the eye, and often reduced visual acuity".
Quelle	Dorland's Illustrated Medical Dictionary 2003:973
Kontext	"Dry eye is one of the most frequent side effects of LASIK and has been reported in up to 33 % of patients in some studies".
Quelle	AAO 2006:127
Synonym	dry eye syndrome, Sjögren's syndrome

Ganzes	postoperative complication

Deutsche Benennung	**Überkorrektur**
Definition	„Überschießender Effekt der Operation, Patient der z.B. kurzsichtig war, ist jetzt geringfügig weitsichtig, es besteht ein Restsehfehler“.
Quelle	Internet dt. 45.2
Kontext	„Nach einer LASIK kommt es regelmäßig zu einer leichten Überkorrektur, welche die Heilungsvorgänge des Körpers ausgleichen soll“.
Quelle	Internet dt. 13.4
Ganzes	postoperative Komplikation
Englische Benennung	**overcorrection**
Definition	“A complication of refractive surgery where the achieved amount of correction is more than desired”.
Quelle	Internet engl. 39
Kontext	“Significant overcorrections are most commonly caused by inappropriate resection thickness and/or diameter”.
Quelle	Slade/Updegraff 1997:360
Synonym	hypercorrection
Ganzes	postoperative complication

Deutsche Benennung	**Unterkorrektur**
Definition	„Effekt der Operation war nicht ausreichend genug, es besteht ein Restsehfehler“.
Quelle	Internet dt. 45.2
Kontext	„Bei Unterkorrektur sind Reoperationen möglich, wobei durch zusätzliche Schnitte, zwischen den ursprünglichen Keratotomien angebracht, die ursprünglichen

	Keratotomien wieder eröffnet und nachgeschnitten werde oder die optische Zone verkleinert wird“.
Quelle	Rashid et al 1993:116
Ganzes	postoperative Komplikation
Englische Benennung	**undercorrection**
Definition	“A complication of refractive surgery where the achieved amount of correction is less than desired”.
Quelle	Internet engl. 39
Kontext	“Most surgeons tend to achieve undercorrection for both myopia and hyperopia in the beginning”.
Quelle	Slade/Updegraff 1997:360
Synonym	hypocorrection
Ganzes	postoperative complication

Deutsche Benennung	**Verbandslinse**
Definition	„Schutzlinse, die nach einer PRK oder LASEK-Operation während der Heilphase getragen wird“.
Quelle	Internet dt. 39
Kontext	„Zusätzlich legen einige Ärzte ihren Patienten einen Augenverband oder eine Verbandslinse an“.
Quelle	Huber/Lackner 2005:64
Synonym	therapeutische Kontaktlinse
Ganzes	Kontaktlinse
Englische Benennung	**bandage contact lense**
Definition	“A soft contact lens placed on the cornea after surgery to make it more comfortable and to help in healing”.
Quelle	Internet engl. 41

Kontext	"A bandage soft contact lens should always be employed to stabilize the flap and to protect the surface until full-epithelialization occurs".
Quelle	AAO 2006:125
Ganzes	contact lens

Deutsche Benennung	**Verrutschen des Flap**
Definition	Verschiebung des noch nicht fest angewachsenen Hornhaut-Flaps nach der Operation. Häufig durch Reiben am Auge verursacht.
Quelle	Die Autorin basierend auf Huber/Lackner 2005:70
Kontext	„Ein akzidentelles Verrutschen des Flaps führt neben einer DLK nicht selten auch zu einer Epithelimplantation".
Quelle	Auffarth 2004:102
Ganzes	postperative Komplikation
Anmerkung	Im Gegensatz zum Englischen, gibt es in der deutschen Fachliteratur keine eindeutige Bezeichnung. Teilweise wird hier auf das englische *flap displacement* zurückgegriffen.
Englische Benennung	**flap displacement**
Definition	"Dislocation of the LASIK flap (…) when dryness and adhesion of the flap to the upper tarsal conjunctiva is sufficient to cause slippage of the flap, which is stabilized only by the negative (suction) pressure of the corneal endothelial pump".
Quelle	AAO 2006:126
Kontext	"When flap displacement occurs, the flap should be lifted and repositioned".
Quelle	Davis et al 2000:71
Synonym	flap dislocation

Ganzes	postoperative complication

Deutsche Benennung	**Wellenfrontanalyse**
Definition	„Messung der Wellenfront des Auges bzw. deren Abweichung vom Idealwert mittels eines Aberrometers“.
Quelle	Internet dt. 31
Kontext	„Monochromatische Aberrationen, die von der Form der brechenden Oberfläche abhängen, werden mit der Wellenfrontanalyse gemessen und können theoretisch durch Änderung der Oberfläche der brechenden Medien geändert werden“.
Quelle	Sanchez et al 2008:819
Synonym	Wellenfrontmessung, Aberrometrie
Ganzes	Aberrometer
Englische Benennung	**wavefront analysis**
Definition	“Wavefront analysis measures the relative location of the light waves based on an arbitrary reference sphere (…) If the image is astigmatic, the light waves will cross the reference sphere at slightly different times”.
Quelle	AAO 2006:14
Kontext	“Wavefront analysis is currently used to measure aberrations of the entire optical system”.
Quelle	Internet engl. 45
Synonym	aberrometry
Ganzes	aberrometer

Deutsche Benennung	**wellenfrontgeführte LASIK**
Definition	„Maßgeschneiderte Abtragung mit dem Excimer-Laser; hierzu wird zunächst eine Vermessung des Auges mit einem Aberrometer durchgeführt (…) Die Messwerte

	werden zur Berechnung der maßgeschneiderten Abtragung verwendet (…)“.
Quelle	Internet dt. 31
Kontext	„Der Siegeszug der refraktiven Hornhautchirurgie, vor allem der wellenfrontgeführten LASIK, hat nicht nur zu einer weiten Verbreitung der Wellenfrontmessung und -analyse, sondern auch zu einer differenzierteren Betrachtung von Aberrationen höherer Ordnung geführt“.
Quelle	Bühren/Kohnen 2007:999
Synonym	wellenfrontgestützte LASIK, aberrometergesteuerte LASIK
Quasisynonym	customized LASIK, maßgeschneiderte LASIK
Ganzes	Photoablation
Anmerkung	Da dieses Verfahren noch sehr neu ist, gibt es dafür noch keine eindeutige Bezeichnung, und so werden alle hier aufgeführten Synonyme, wie auch Quasisynonyme sowohl in der deutschen wie auch der englischen Fachliteratur gleichermaßen, teilweise mit leichten Modifizierungen, verwendet.

Englische Benennung	**wavefront-guided LASIK**
Definition	“In wavefront-guided laser ablation, information obtained from a wavefront-sensing Aberrometer (which quantifies the aberrations) is transferred electronically to the treatment laser in order to program the laser ablation”.
Quelle	AAO 2006:30
Kontext	“Wavefront-guided LASIK not only corrects the eye's nearsightedness, farsightedness or astigmatism (…)but it also reduces the possibility that higher-order aberrations may cause glare, poor night vision, haloes, and blurry images after surgery”.
Quelle	Internet engl. 46
Quasiynonym	customized LASIK
Ganzes	photoablation

5. CONCLUSIO

Mit der Einführung des Lasers in die refraktive Chirurgie wurden nicht nur neue Verfahren entwickelt, sondern sind auch neue Bezeichnungen entstanden, die wiederum Einfluss auf bestehende Begriffssysteme haben. Ziel dieser Arbeit war es, zu untersuchen wie die englische und deutsche Fachsprache auf den Fortschritt reagieren, nach welchen Prinzipien neue Termini gebildet werden und ob es Unterschiede zwischen den beiden Sprachen gibt.

Ein Großteil der medizinischen Fachtermini leitet sich aus dem Griechischen und/oder Lateinischen ab, Wortzusammensetzungen spielen in diesem Zusammenhang eine große Rolle (siehe 2.4.1). Auch in der Ophthalmologie ist dieses Schema erkennbar. Zustände oder Erkrankungen der Hornhaut beginnen immer mit dem Präfix *kerat-* für „Horn"(abgeleitet von *keras,- atos),* wie z.B. *Keratokonus* oder *Keratektomie*. Wörter, die mit dem Suffix *–itis* enden, bezeichnen immer einen entzündlichen Prozess, beispielsweise *Keratitis*. Die wohl bekannteste und am häufigsten angewandte Laseroperation ist die sogenannte *LASIK – Laser in situ Keratomileusis*. Sie geht auf die von Barraquer entwickelte Technik der *Keratomileusis* zurück, ein Begriff, der von ihm geprägt und in die Ophthalmologie eingeführt wurde und aus den Wörtern *kerat* und *mileusis* („Formierung", „Gestaltung") zusammengesetzt wurde. Aus der *Keratomileusis* entwickelte sich später die *Automatisierte lamelläre Keratoplastik*, auch *in-situ* (aus dem lateinischen für „an der natürlichen, normalen Stelle") *Keratomileusis* genannt, da der Eingriff im Inneren der Hornhaut stattfindet.
Die Einführung des Lasers hat in den 1990er Jahren die *Laser in situ Keratomileusis* hervorgebracht und ist im Prinzip eine Zusammensetzung mehrerer bestehender Wörter (Mehrwortbenennung). Ähnlich verhält es sich bei nachkommenden Verfahren, die als Weiterentwicklung der *LASIK* zu sehen sind. Auch hier wurde auf bereits Bestehendes zurückgegriffen und so neue Begriffe geprägt, wie z.B. *epi-LASIK* (mit dem Präfix *epi-* von *epipolis,* zu Deutsch „oberflächlich"), *femto-LASIK* (Eine Zusammensetzung aus Femtosekundenlaser und *LASIK*) oder *PresbyLASIK* – ein sich zur Zeit noch in der wissenschaftlichen Erprobung befindliches Verfahren zur Korrektur der Alterssichtigkeit, zusammengesetzt aus den Wörtern Presbyopie für Alterssichtigkeit und *LASIK*.

Im Zusammenhang mit der Laserchirurgie stechen besonders die zahlreichen Abkürzungen ins Auge, die sich aus den teilweise sehr langen Wortketten herausgebildet und die Kommunikation wesentlich erleichtert haben. Dabei werden sowohl Sprechkürzungen (z.B. *LASIK* oder *LASEK*) als auch Buchstabierkürzungen (z.B. *PRK* oder *DLK*) verwendet, die sowohl für den englischen als auch deutschen Sprachraum Gültigkeit haben. Interessant ist dabei die Tatsache, dass das Wort *Laser* an sich schon eine Abkürzung ist, nämlich eine Sprechkürzung von ***L**ight **A**mplification by **S**timulated **E**mission of **R**adiation*. Sie hat sich im alltäglichen Sprachgebrauch jedoch schon so integriert, dass sie nicht mehr als Abkürzung wahrgenommen wird.

Neue Verfahren bringen auch neue Komplikationen mit sich und so haben sich mit *PRK* und *LASIK* die Bezeichnungen *Dezentrierung* und *DLK* herausgebildet, um nur zwei Beispiele zu nennen. Auch hier wieder wurde bei der Wortbildung auf Bestehendes aus der Antike zurückgegriffen und entsprechend abgeleitet: *Dezentrierung* von lat. *centrum* („Achspunkt“) bzw. griech. *kentron* („Kreismitte) und dem lateinischen Präfix *de-* für „ab“, „weg“. Die Mehrwortbenennung *Diffuse lamelläre Keratitis (DLK)* setzt sich aus lat. *diffundere* („verstreuen“, ausbreiten“), *lamella* (Diminutiv von *lamina* „Scheibe“, Blatt“) und der bereits erwähnten Keratitis zusammen. In Fachtexten findet sich meist die Buchstabierkürzung *DLK*.

Wie bereits unter 2.4.1 festgestellt wurde, setzt sich in der medizinischen Fachsprache immer mehr das Englische als Lingua Franca, eine für einen speziellen Bereich geltende und von allen Kommunikationsteilnehmern einheitlich verwendete Sprache, durch. Diese Entwicklung ist besonders auch in der refraktiven Laserchirurgie zu beobachten. In deutschen Fachtexten finden sich immer mehr Anglizismen und die Verwendung englischer Bezeichnungen ist mittlerweile als Standard anzusehen. Internetquellen oder generelle Patienteninformationen dagegen, verwenden aus Verständnisgründen in erster Linie deutsche Begriffe oder, dort wo es keine einheitliche Benennung gibt, Umschreibungen. Allerdings finden sich die dazugehörigen englischen Ausdrücke dazu meist in Klammern gesetzt. Prominente Beispiele dafür sind die die Bezeichnungen *flap* (für „Hornhautlamelle“), *glare* („Blendung“) und *haze* („Hornhauttrübung). Hier zeigen sich nun Unterschiede zwischen dem Deutschen und dem Englischen. Alle drei Termini

sind der englischen Allgemeinsprache (z.B. *flap* – Kappe*; haze* – Schleier*,* Trübung) entnommen und haben eine eigene fachliche Bedeutung erhalten. Im Deutschen dagegen wurden diese Bezeichnungen aus dem Englischen übernommen, d.h. es gab keine Ableitung aus der eigenen Gemeinsprache, sondern eine Wortübernahme oder Entlehnung aus einer anderen Sprache. *Flap* wird in populärwissenschaftlichen Texten häufig auch als *Hornhautlamelle* bezeichnet, allerdings kann die englische Bezeichnung in diesem Bereich durchaus als Fachbezeichnung angesehen werden. Für *Haze* gibt es im Deutschen keine eigene Entsprechung, dieser Terminus wird meist so stehengelassen und erklärend umschrieben. Ähnlich verhält es sich mit dem Wort *hinge* (engl. „Scharnier"), das im jenen Hautteil des *Flap* bezeichnet, der, wie ein Scharnier, bestehen bleibt, um so die Lamelle umzuklappen. Das Wort „Scharnier" wird in diesem Zusammenhang jedoch nicht verwendet; die Fachsprache greift daher auf die englische Bezeichnung zurück.

In Fachtexten finden sich manche der neueren Bezeichnungen auch als Lehnübersetzungen aus dem Englischen, wie z.B. *wellenfrontgeführte LASIK* (engl. *wavefront-guided LASIK*), auch als *„maßgeschneiderte" LASI*K (*customized LASIK*) bezeichnet. Während erstere sich im Deutschen bereits durchgesetzt hat, ist letztere eher selten zu finden, hier scheint die Tendenz zum englischen Ausdruck zu gehen, daher die Anführungszeichen.

Bestreben der Fachsprachen ist stets, Eindeutigkeit, oder noch besser – Eineindeutigkeit – herzustellen. Im Zuge der Recherchearbeiten hat sich jedoch gezeigt, dass einige der Laserverfahren durch ihre Abkürzungen zwar Eineindeutigkeit erlangen (z.B. *LASIK*, *LASEK* oder *PRK*), zum Teil jedoch die Wörter, aus denen die Abkürzungen sich zusammensetzen, keineswegs einheitlich genormt und eindeutig sind. So finden sich in der Literatur beispielsweise sowohl die Bezeichnungen *Laserassistierte subepitheliale Keratomileusis*, wie auch *Laserassistierte subepitheliale Keratektomie.* Besonders bei verhältnismäßig jungen Verfahren lässt sich diese Uneindeutigkeit der Benennungen feststellen. Einheitliche Definitionen sind häufig ebenfalls nicht zu finden. Teilweise werden sie in populärwissenschaftlichen Texten (z.B. im Internet) für Patienten erklärend beschrieben oder ergeben sich aus dem Zusammenhang. Aus diesem Grund finden sich in

dieser Arbeit auch eigene Definitionen der Autorin. Bis auf wenige Ausnahmen beziehen sich diese Definitionen immer auf konkrete Quellen.

Diese Beispiele zeigen, wie schwierig es sein kann, Fachwörtern eindeutige Bezeichnungen zuzuweisen und wie langwierig sich dieser Prozess gestalten kann. Gerade in einem Bereich wie der Medizin ist es jedoch unumgänglich neue Bezeichnungen so rasch als möglich genauestens zu definieren und eindeutig zuzuordnen. Gerade für die Übersetzung medizinischer Texte, durch Nicht-Mediziner ist diese Eindeutigkeit unerlässlich. Da Fachwörterbücher mit dem raschen Fortschritt der Medizin nicht Schritt halten können, spielen Terminologiearbeiten, sowohl deskriptive als auch präskriptive, eine große Rolle.

Thema dieser Arbeit war die refraktive Laserchirurgie und ihre neuesten Innovationen, die in einer vergleichenden deutsch-englischen Gegenüberstellung dargestellt wurden. Dabei wurde auf die Wortbildung der Termini besonderes Augenmerk gelegt, um so die Entwicklung in den beiden Sprachen zu verdeutlichen. Das Ergebnis dieser Untersuchungen war, dass die häufigsten Formen der Wortbildung Wortzusammensetzungen, Ableitungen, Kürzungen und Entlehnungen bzw. Lehnübersetzungen sind. Die oben angeführten Beispiele belegen diese Aussage und können als bezeichnend für die Wortbildung in der Medizin – sowohl im Englischen als auch im Deutschen – angesehen werden. Die vermehrt in deutschen Texten vertretenen englischen Ausdrücke bestätigen die Bedeutung, die das Englische für die medizinische Fachsprache schon jetzt hat und zeichnen eine Tendenz auf, weg vom Deutschen hin zum Englischen. Das Lateinische und Griechische wird zwar auch zukünftig, vor allem im pathologischen und histologischen Bereich, eine große Rolle spielen, es ist jedoch anzunehmen, dass bei der Benennung neuer Verfahren das Englische immer mehr in den Vordergrund rücken wird. Dabei kann davon ausgegangen werden, dass der Großteil dieser Ausdrücke der englischen Gemeinsprache entnommen wird; die Wahrscheinlichkeit kompletter Wortneubildungen wird, wie bisher auch, marginal sein.

6. LITERATURVERZEICHNIS

6.1 LITERATUR ZUR TERMINOLOGIELEHRE

Arntz, Rainer: Terminologie der Terminologie, in Snell-Hornby, Mary u.a. (Hrsg.): Handbuch Translation, 2., verbesserte Auflage, Stauffenburg Verlag Tübingen 1999, S. 77-82

Arntz, Rainer/Picht, Heribert/Mayer Felix: Einführung in die Terminologiearbeit. 6., verbesserte Auflage, Georg Olms Verlag Hildesheim 2009

Budin, Gerhard: Theorie und Praxis der übersetzungsbezogenen Terminologiearbeit. Facultas Verlag Wien 1998

Felber, Helmut/Budin, Gerhard: Terminologie in Theorie und Praxis. Gunter Narr Verlag Tübingen 1989

Holubar, Karl/Schmidt, Cathrin: Medizinische Terminologie und ärztliche Sprache. 2., ergänzte und erweiterte Auflage, Facultas Verlag Wien 2007

Lippert-Burmester, Wunna/Lippert, Herbert: Medizinische Fachsprache leicht gemacht. 2. Auflage, Schattauer Verlag Stuttgart 2000

Murken, Axel Hinrich: Lehrbuch der medizinischen Terminologie. 3., völlig neu bearbeitete Auflage, Wissenschaftliche Verlagsgesellschaft Stuttgart 1994

Wüster, Eugen: Einführung in die Allgemeine Terminologielehre und Terminologische Lexikographie. 3. Auflage, Romanistischer Verlag Bonn 1991

6.2 ENZYKLOPÄDIEN/LEXIKA

Dorland's Illustrated Medical Dictionary. Newman, W.A.; 30th Edition, Saunders, Philadelphia 2003

Pschyrembel Klinisches Wörterbuch. Dornblüth, Otto (Begr.); 261. neu bearbeitete und erweiterte Auflage, de Gruyter, Berlin 2007

Roche Lexikon Medizin. Reiche, Dagmar (Red.); 5. Auflage, Urban & Fischer Verlag, München 2003

Springer Klinisches Wörterbuch. Reuter, Peter; Springer Medizin Verlag, Berlin Heidelberg New York 2007

Springer Lexikon Medizin. Reuter, Peter; Springer Medizin Verlag, Berlin Heidelberg New York 2004

Stedman's Medical Dictionary. Stedman, Thomas Lathrop; 27th Edition, Lippincott Williams & Wilkins Baltimore 2000

6.3 DEUTSCHE QUELLEN

6.3.1 Fachliteratur

Auffahrt, Gerd U.:Aktuelle Laseranwendungen in der refraktiven Chirurgie. UNI-MED Verlag Bremen 2004

Benninghoff/Drenkhahn (Hrsg.): Anatomie Band 2. 16. Auflage, Urban & Fischer Verlag München 2004

Freyler, Heinrich: Augenheilkunde: Für Studium, Praktikum u. Praxis. Springer Verlag Wien 1985

Grehn, Franz: Augenheilkunde. 27. Auflage, Springer Verlag Berlin Heidelberg 1998

Grehn, Franz: Augenheilkunde. 29., überarbeitete und aktualisierte Auflage, Springer Medizin Verlag Heidelberg 2006

Herbst, Vera: Fehlsichtigkeit. Alles über Brillen, Linsen, Operationen. 1. Auflage, Verlagshaus der Ärzte Wien 2004

Huber, Irmgard/Lackner, Wolfgang: Augenlaser. Die Erfolgstherapie bei Fehlsichtigkeit. 2. Auflage, Schlütersche Verlag Hannover 2005

Klinke, Rainer et al: Physiologie. 5. Auflage, Georg Thieme Verlag, Stuttgart 2005

Krumeich, Jörg: Freeze-Keratomileusis, in: Seiler, Theo (Hrsg.): Refraktive Chirurgie der Hornhaut. Georg Thieme Verlag Stuttgart 2000a, S. 96-105

Krumeich, Jörg: Non-Freeze-Keratomileusis, in: Seiler, Theo (Hrsg.): Refraktive Chirurgie der Hornhaut. Georg Thieme Verlag Stuttgart 2000b, S. 106-116

Küchle, Hans Joachim: Taschenbuch der Augenheilkunde. 4. Auflage, Verlag Hans Huber Bern 1998

Lang, Gerhard K.: Augenheilkunde. 4., überarbeitete Auflage, Georg Thieme Verlag Stuttgart 2008

Mierdel, Peter/Seiler, Theo: Physiologische Optik der Hornhaut, in: Seiler, Theo (Hrsg.): Refraktive Chirurgie der Hornhaut. Georg Thieme Verlag Stuttgart 2000, S. 26-50

Nitsch, R (Hrsg.) et al: Waldeyer Anatomie des Menschen. 17., völlig überarbeitete Auflage, Walter de Gruyter Verlag Berlin 2003

Patzelt, Johannes: BASICS Augenheilkunde. 1. Auflage, Urban & Fischer Verlag München 2005

Rashid, E.R. et al: Refraktive Hornhautchirurgie, in: Ophthalmologische Komplikationen. Ferdinand Enke Verlag Stuttgart 1993, S. 112-128

Seiler, Theo: Geschichte der refraktiven Chirurgie, in Seiler, Theo (Hrsg.): Refraktive Chirurgie der Hornhaut. Georg Thieme Verlag Stuttgart 2000a, S. 1-12

Seiler, Theo: LASIK, in Seiler, Theo (Hrsg.): Refraktive Chirurgie der Hornhaut. Georg Thieme Verlag Stuttgart 2000b, S. 125-142

Seiler/Mrochen: Photorefraktive Keratektomie, in: Seiler, Theo (Hrsg.): Refraktive Chirurgie der Hornhaut. Georg Thieme Verlag Stuttgart 2000, S. 150-196

Speckmann, Erwin-Josef et al: Physiologie. 5. Auflage, Urban & Fischer Verlag München 2008

6.3.2 Zeitschriften

Blum, M. et al.: Presbyopietherapie mit Femtosekundenlaser, in: Der Ophthalmologe, 2006, Band 103, S. 1014-1019

Bühren, J./Kohnen, T.: Anwendung der Wellenfrontanalyse in Klinik und Wissenschaft, in: Der Ophthalmologe 2007, Band 104, S. 991-1008

Bühren J. et al: Diffuse lamelläre Keratitis (DLK) nach Laser-in-situ-Keratomileusis, in: Der Ophthalmologe 2002, Band 99, S. 176-180

Knorz, M.C.: Komplikationen der Excimerlaser-Chirurgie zur Behandlung von Refraktionsfehlern, in: Der Ophthalmologe 2006, Band 103, S. 192-198

Knorz Michael C. et al: Komplikationen der Laser-in-situ-Keratomileusis (LASIK), in: Der Ophthalmologe 1999, Band 96, S. 503-508

Mrochen, M. et al.: Femtosekundenlaser für die refraktive Hornhautchirugie, in: Der Ophthalmologe 2006b, Band 103, S. 1005-1013

Muller, L./Kohnen, T.: Einfluss der stromalen Restdicke nach myoper LASIK auf die Messung des Augeninnendrucks, in Der Ophthalmologe 2009, Band 106, S. 21-28

Quurke et al: Komplikationen der photorefraktiven Keratektomie zur Myopiekorrektur, in: Der Ophthalmologe 1998, Band 95, S. 734-740

Ruckhofer, J. et al: Moderne Diagnosemethoden und aktuelle Techniken der Oberflächenablation in der Refraktiven Chirurgie, in: Spektrum der Augenheilkunde 2007, Band 21, Nummer 2, S. 82-85

Sanchez, M.J. et al: Die Wellenfrontanalyse in der ophthalmologischen Diagnostik, in: Der Ophthalmologe 2008, Band 105, S. 818-824

Tehrani, M./Dick, H.B.: Striae im Lentikel nach Laser-in-situ-Keratomileusis, in: Der Ophthalmologe 2002, Band 99, S. 645-650

6.3.3 Internetquellen

Internet dt. 1 (Gesundheit.de), online zu finden unter:
http://www.gesundheit.de/anatomie-lexikon/sinnesorgane/augapfel.shtml [Stand 30.04.2009]

Internet dt. 2 (Netdoktor.de), online zu finden unter:
http://www.netdoktor.de/Krankheiten/Anatomie/Aufbau-des-Auges-Genialer-Lich-3935.html [Stand 30.04.2009]

Internet dt. 3 (Zentrum für Augenheilkunde Universitätsklinikum Essen), online zu finden unter:
http://www.uniklinik-essen.de/augenklinik/hornhaut2.html [Stand 02.07.2009]

Internet dt. 4 (Retinascience), online zu finden unter:
http://www.retinascience.de/krank_kell/anatomie_physiologie.html [Stand 01.05.2009]

Internet dt. 5 (Roche Lexikon Medizin), online zu finden unter:
http://www.aerztlichepraxis.de/rw_4_Lexikon_HoleEintrag_8358_Eintrag.htm [Stand 05.05.2009]

Internet dt. 6 (Glaukom.de), online zu finden unter:
http://www.glaukom.de/index.php [Stand 05.05.2009]

Internet dt. 7.1 (Klinikum der Johann Wolfgang Goethe-Universität Frankfurt am Main), online zu finden unter:
http://refraktiv.com/behandlungsmoeglichkeiten/index.php?ckey=epi_lasik [Stand 04.07.2009]

Internet dt. 7.2 (Klinikum der Johann Wolfgang Goethe-Universität Frankfurt am Main), online zu finden unter:
http://refraktiv.com/behandlungsmoeglichkeiten/index.php?ckey=lasik [Stand 04.07.2009]

Internet dt. 8.1 (Augenheilkunde), online zu finden unter:
http://www.dr-gumpert.de/html/hornhautverkrummung.html [Stand 18.05.2009]

Internet dt. 8.2 (Augenheilkunde), online zu finden unter:
http://www.dr-gumpert.de/html/altersweitsichtigkeit.html [Stand 18.05.2009]

Internet dt. 9.1 (Fehlsichtig), online zu finden unter:
http://www.fehlsichtig.de/content/index.php?option=com_content&task=view&id=15
[Stand 06.06.2009]

Internet dt. 9.2 (Fehlsichtig), online zu finden unter:
http://www.fehlsichtig.de/content/index.php?option=com_content&task=view&id=17
[Stand 06.06.2009]

Internet dt. 9.3 (Fehlsichtig), online zu finden unter:
http://www.fehlsichtig.de/content/index.php?option=com_content&task=view&id=35
[Stand 21.06.2009]

Internet dt. 9.4 (Fehlsichtig), online zu finden unter:
http://www.fehlsichtig.de/content/index.php?option=com_content&task=view&id=47
[Stand 03.07.2009]

Internet dt. 10 (Zentrum für refraktive Chirurgie Universtitätsaugenklinikum der PMU Salzburg), online zu finden unter:
http://www.visionplus.at/refraktive_chirurgie.htm [Stand 06.06.2009])

Internet dt. 11 (Augenlaserklinik Wien), online zu finden unter
http://www.augenchirurgie.at/getFile.php?cat=laser&sub1=2-01&sub2=a [Stand 21.6.2009]

Internet dt. 12 (Neue Augen), online zu finden unter:
http://www.neue-augen.de/risiken.html#k6 [Stand 21.06.2009])

Internet dt. 13.1 (Augenportal der Augenklinik am Neumarkt), online zu finden unter:
http://www.augenportal.de/view.php?nid=651 [Stand 21.06.2009]

Internet dt. 13.2 (Augenportal der Augenklinik am Neumarkt), online zu finden unter:
http://www.augenportal.de/view.php?nid=769 [Stand 21.06.2009]

Internet dt. 13.3 (Augenportal der Augenklinik am Neumarkt), online zu finden unter:
http://www.augenportal.de/view.php?nid=839 [Stand 04.07.2009]

Internet dt. 13.4 (Augenportal der Augenklinik am Neumarkt), online zu finden unter:
http://www.laserforum.de/view.php?nid=8322 [Stand 05.07.2009]

Internet dt. 14 (Augenlaserzentrum der Augenklinik München), online zu finden unter:
http://www.gutsehen.de/perfektion/aberrometer.html [Stand 21.06.2009])

Internet dt. 15 (DKG Krebsgesellschaft), online zu finden unter: http://krebsgesellschaft.de/pat_ka_retinoblastom_anatomie,108208.html [Stand 29.06.2009]

Internet dt. 16 (Universitäts-Augenklinik Tübingen), online zu finden unter: http://www.uak.medizin.uni-tuebingen.de/krankenversorgung/hornhaut.html [Stand 02.07.2009]

Internet dt. 17 (Facharztpraxis Labor Doz. Schön), online zu finden unter: http://www.labmed.at/apotheke/apotheke%20produkte/apotheke%20produkte%20kollagen.htm [Stand 01.07.2009]

Internet dt. 18 (Glasknochen.at), online zu finden unter: http://www.glasknochen.at/index.php?option1=3&option2=2&option3=SUB [Stand 01.07.2009]

Internet dt. 19 (MedizInfo), online zu finden unter: http://www.medizinfo.de/augenheilkunde/bildseiten/linsenaufbau.htm [Stand 30.06.2009]

Internet dt. 20 (Augenarztpraxis Dres. Kortüm), online zu finden unter: http://www.kortuem.de/65 [Stand 30.06.2009]

Internet dt. 21 (Universität Hannover), online zu finden unter: http://www.lasermedizin.uni-hannover.de/index.php?id=283&no_cache=1&type=98 [Stand 11.07.2009]

Internet dt. 22 (wecarelife), online zu finden unter: http://www.wecarelife.at/gesundheit-medizin/netzhaut-sehnerv-erkrankungen/netzhaut-und-sehnerv-erkrankungen/ [Stand 29.06.2009]

Internet dt. 23 (Neurologie Infoseite), online zu finden unter: http://neurologie.onlinehome.de/neukurs2.htm [Stand 29.06.2009]

Internet dt. 24 (Augenklinik Dr. Hoffmann), online zu finden unter: http://www.augenklinik-dr-hoffmann.de/netzhaut.html [Stand 29.06.2009]

Internet dt. 25 (Online Buch Waldeyer Anatomie des Menschen), online zu finden unter: http://books.google.at/books?id=fTCBz3jOdSQC&pg=PA559&lpg=PA559&dq=ziliarforts%C3%A4tze&source=bl&ots=sdVRDSH2mB&sig=PWdIvapWuqjy_Hgho2MaH_NWPOE&hl=de&ei=fFFKSqb8KJaPsAagw4AT&sa=X&oi=book_result&ct=result&resnum=1 [Stand 30.06.2009]

Internet dt. 26 (Augenarztpraxis Berlin-Mitte), online zu finden unter: http://www.augen-hanuschik.de/Augenlaserbehandlung/WG-Lasik/WG-Lasik.html [Stand 02.07.2009]

Internet dt. 27 (Hohenstauffen-Gymnasium Kaiserslautern), online zu finden unter: http://www.hsg-kl.de/faecher/bio/auge/adaption_pupillenreflex.htm [Stand 02.07.2009]

Internet dt. 28 (Biologie online), online zu finden unter: http://www.biologie-online.eu/auge.php [Stand 02.07.2009]

Internet dt. 29.1 (Medizinische Fakultät der Universität Düsseldorf), online zu finden unter: http://www.uni-duesseldorf.de/WWW/MedFak/LaserMedizin/Laserkurs/skript/Kapitel4.PDF [Stand 10.05.2009])

Internet dt. 29.2 (Medizinische Fakultät der Universität Düsseldorf), online zu finden unter: http://www.uni-duesseldorf.de/MedFak/mai/zns/theorie/HHU/Na_Q/_20-Vis-www-1.htm [Stand 03.07.2009]

Internet dt. 30 (Pattern Project), online zu finden unter: http://www.pattern-project.org/heinz-waessle-vortrag [Stand 03.07.2009]

Internet dt. 31 (Augenklinik Duisburg), online zu finden unter: http://www.augenklinik-duisburg.de/de/patienteninfos/glossar.html [Stand 11.07.2009]

Internet dt. 32 (Gesundheitslexikon), online zu finden unter: http://www.gesundheitsseiten24.de/nc/gesundheitslexikon/begriff/lexikon-eintrag/0/achsenametropie.html (Stand 04.07.2009)

Internet dt. 33.1 (Wikipedia), online zu finden unter: http://de.wikipedia.org/wiki/Kurzsichtigkeit [Stand 04.07.2009]

Internet dt. 33.2 (Wikipedia), online zu finden unter: http://de.wikipedia.org/wiki/Refraktive_Chirurgie [Stand 04.07.2009]

Internet dt. 33.3 (Wikipedia), online zu finden unter: http://de.wikipedia.org/wiki/Tr%C3%A4nenersatzmittel [Stand 04.07.2009]

Internet dt. 33.4 (Wikipedia), online zu finden unter: http://de.wikipedia.org/wiki/Abbildungsfehler#Koma_.28Asymmetriefehler.29 [Stand 06.07.2009]

Internet dt. 33.5 (Wikipedia), online zu finden unter: http://de.wikipedia.org/wiki/Refraktion [Stand 08.07.2009]

Internet dt. 34 (Augenärzte in Düsseldorf), online zu finden unter: http://www.xn--augenarzt-dsseldorf-gbc.de/augenlexikon/kurzsichtig-duesseldorf.html [Stand 04.07.2009]

Internet dt. 35 (Augen OP), online zu finden unter:
http://www.augen-op-wissen.net/ursachen-weitsichtigkeit.html [Stand 04.07.2009]

Internet dt. 36 (Augenärzte Kribus und Seufert), online zu finden unter:
http://www.augen-zum-arzt.de/fehlsichtigkeit/w_ursache.html [Stand 04.07.2009]

Internet dt. 37 (Augenarztpraxis Petra Döhler), online zu finden unter:
http://www.petra-doehler.de/index2.php?augenleiden=kurzsichtigkeit [Stand 04.07.2009]

Internet dt. 38 (Onmeda), online zu finden unter:
http://www.onmeda.de/krankheiten/astigmatismus-ursachen-5310-3.html [Stand 04.07.2009]

Internet dt. 39 (LASIK von A-Z), online zu finden unter:
http://www.lasik-von-a-bis-z.de/lasik-lexikon/lasik-v-z/verbandslinse/ [Stand 11.07.2009]

Internet dt. 40 (FA Dr. Martin Steineck), online zu finden unter:
http://www.augenarzt-baden.at/info1/index.php?id=1179171457 [Stand 04.07.2009]

Internet dt. 41 (Medrapid), online zu finden unter:
http://www.medrapid.info/krankheit/25953 [Stand 04.07.2009]

Internet dt. 42 (Clario), online zu finden unter:
http://clara-vision.de/popups/keratomileusis.html [Stand 04.07.2009]

Internet dt. 43 (Klinikum der Universität München), online zu finden unter:
http://www.klinikum.uni-muenchen.de/Augenklinik-und-Poliklinik/de/FUER_AUGENAERZTE/sektionen/crt/4_lasik_lasek_prk_femto/63_ltk.html [Stand 04.07.2009]

Internet dt. 44.1 (Augenlaser Team Dr. Hanuschik), online zu finden unter:
http://berlin-augenlaser.de/48.html [Stand 04.07.2009]

Internet dt. 44.2 (Augenlaser Team Dr. Hanuschik), online zu finden unter:
http://berlin-augenlaser.de/technik/mikrokeratom.html [Stand 04.07.2009]

Internet dt. 44.3 (Augenlaser Team Dr. Hanuschik), online zu finden unter:
http://berlin-augenlaser.de/technik/abberationen.html [Stand 05.07.2009]

Internet dt. 45.1 (Verband der Spezialkliniken Deutschlands für Augenlaser und refraktive Chirurgie, VSDAR), online zu finden unter:
http://www.vsdar.de/newsletter/04_2004.html [Stand 05.07.2009]

Internet dt. 45.2 (Verband der Spezialkliniken Deutschlands für Augenlaser und refraktive Chirurgie, VSDAR), online zu finden unter:
http://www.vsdar.de/lexikon/index.html [Stand 05.07.2009]

Internet dt. 45.3 (Verband der Spezialkliniken Deutschlands für Augenlaser und refraktive Chirurgie, VSDAR), online zu finden unter:
http://www.vsdar.de/newsletter/11_2006.html [Stand 05.07.2009]

Internet dt. 46 (Klinik für Allgemeine Augenheilkunde, Universität Frankfurt am Main), online zu finden unter:
http://www.uni-augenklinik-frankfurt.de/keratoplastik.html [Stand 05.07.2009]

Internet dt. 47 (Universitätsklinikum Heidelberg), online zu finden unter:
http://www.klinikum.uni-heidelberg.de/104315.pdf [Stand 06.07.2009]

Internet dt. 48 (Augenzentrum Maus, Medizin und Forschung), online zu finden unter:
http://www.augenzentrum.de/docs/pdf/12_06_ON%2014_15.pdf [Stand 06.07.2009]

Internet dt. 49 (Operation Auge), online zu finden unter:
http://www.operationauge.de/glossar.html [Stand 06.07.2009]

Internet dt. 50 (Der Kosmos), online zu finden unter:
http://www.der-kosmos.de/optische_effekte.htm [Stand 06.07.2009]

Internet dt. 51 (TrendOptic), online zu finden unter:
http://www.trendoptic.de/html/wissenswertes/wi_kurzundweit.htm [Stand 09.07.2009]

Internet dt. 52 (Zentrum für Refraktive Chirurgie), online zu finden unter:
http://www.freiheit-ohne-brille.de/277.html?&no_cache=1&sword_list[]=keratokonus
[Stand 10.07.2009]

6.4 ENGLISCHE QUELLEN

6.4.1 Fachliteratur

American Academy of Ophthalmology (Hrsg.), The Eye M.D. Association (in der vorliegenden Arbeit als *AAO* bezeichnet): Refractive Surgery 2006-2007. American Academy of Ophthalmology, Singapore 2006

Bron J. Anthony et al: Wolff's Anatomy of the eye and orbit. 8th Edition, Chapman & Hall, London 1997

Ganong, William F.: Review of Medical Physiology. 20th Edition, McGraw-Hill Companies 2001

Mead, Mariana D./Azar, Dimitri T.: Terminology, Classification, and Definitions of Refractive Surgery, in Azar, Dimitri T: Refractive Surgery. Appleton & Lange, Stamford 1997, p. 3-18

Krueger, Ronald R. et al: The Effects of Excimer laser Photoablation on the Cornea, in: Salz, James J. (Editor): Corneal Laser Surgery. Mosby, St. Louis 1995, p. 11-44

Ogawa, Gregory S.H. et al: Laser Thermokeratoplasty for Hyperopia, Astigmatism, and Myopia, in: Azar, Dimitri T: Refractive Surgery. Appleton & Lange, Stamford 1997, p. 491-499

Rama, Paolo et al: Excimer Laser Intrastromal Keratomileusis (LASIK), in: Azar, Dimitri T: Refractive Surgery. Appleton & Lange, Stamford 1997, p. 455-470

Slade, Stephen G./Updegraff, Stephen A.: Lamellar Refractive Surgery, in: Azar, Dimitri T: Refractive Surgery. Appleton & Lange, Stamford 1997, p. 343-361

Speaker, Mark G./Habib, Maged S.: Intrastromal Lasers for Myopia and Hyperopia, in: Azar, Dimitri T: Refractive Surgery. Appleton & Lange, Stamford 1997, p. 471-480

Strauss, Leon/Azar, Dimitri T.: Optics Rediscovered for the Keratorefractive Surgeon, in: Azar, Dimitri T: Refractive Surgery. Appleton & Lange, Stamford 1997, p. 113-124

Thompson, Vance/Seiler, Theo: Excimer Laser Photorefractive Keratectomy for Myopia, in: Azar, Dimitri T: Refractive Surgery. Appleton & Lange, Stamford, 1997, p. 417-432

Williams, Peter L. (Hrsg.): Gray's Anatomy. 38th Edition, Churchill Livingstone, Edinburgh 1995

6.4.2 Zeitschriften

Colicchia, G. et al: A Model of the Human Eye, in: The Physics Teacher, Vol. 45, December 2008, p. 528-531

Davis, Elizabeth et al (2000): LASIK Complications, in: International Ophthalmology Clinics Summer 2000, Vol. 40 (3) p. 67-75

Duffey, Richard J.: Central Islands and Decentered Ablations after LASIK, in: International Ophthalmology Clinics Summer 2000, Vol. 40 (3) p. 93-101

Duplessie Michael: Surgical Technique for Laser-Assisted In Situ Keratomileusis, in International Ophthalmology Clinics Fall 1996, Vol. 36 (4) p. 45-51

Eshbaugh, Calvin G. et al: Optics of Refractive Surgery, in: International Ophthalmology Clinics Summer 2000, Vol. 40 (3) p. 1-10

Faktorovich, Ella G..: Femtodynamics: Optimizing Femtosecond Laser Settings and Procedure Techniques to Optimize Outcomes, in: International Ophthalmology Clinics Winter 2008, Vol. 48(1), p. 41-50

Lacayo, Gaston O III/Randleman, Bradley J: Surface Ablation, in: International Ophthalmology Clinics Winter 2008, Vol. 48(1), p. 17-28

Pascal, Joseph I.: Retinal image in axial and refractive ametropia, in British Journal of Ophthalmology 1955, vol. 39, p.380-381

6.4.3 Internetquellen

Internet engl. 1 (American Optometric Association), online zu finden unter: http://www.aoa.org/documents/CPG-16.pdf [Stand 08.07.2009]

Internet engl. 2 (Medical Look), online zu finden unter: http://www.medical-look.com/human_anatomy/organs/Internal_tunic.html [Stand 29.06.2009]

Internet engl. 3 (Lasik Surgery News), online zu finden unter: http://www.lasiksurgerynews.com/news/wavefront-guided-vs-optimized-LASIK.shtml [Stand 05.07.2009]

Internet engl. 4 (Molecular Cell Biology), online zu finden unter: http://www.ncbi.nlm.nih.gov/books/bv.fcgi?rid=mcb.section.6542 [Stand 01.07.2009]

Internet engl. 5.1 (Encyclopaedia Britannica), online zu finden unter:

http://www.britannica.com/EBchecked/topic/199272/eye/64901/Accommodation [Stand 30.06.2009]

Internet engl. 5.2 (Encyclopaedia Britannica), online zu finden unter: http://www.britannica.com/EBchecked/topic/125440/collagen-fibre [Stand 30.06.2009]

Internet engl. 5.3 (Encyclopaedia Britannica), online zu finden unter: http://www.britannica.com/EBchecked/topic/115932/chromatophore [Stand 03.07.2009]

Internet engl. 6.1 (All about vision), online zu finden unter: http://www.allaboutvision.com/conditions/spotsfloats.htm [Stand 08.07.2009]

Internet engl. 6.2 (All about vision), online zu finden unter: http://www.allaboutvision.com/conditions/aberrations.htm

Internet engl. 7 (NDI Foundation), online zu finden unter: http://www.ndif.org/public/terms/16308-retina [Stand 29.06.2009]

Internet engl. 8 (Eyedisorder), online zu finden unter: http://www.eyedisorder.info/eye-accomodation.html [Stand 30.06.2009]

Internet engl. 9 (Archives of Ophthalmology), online zu finden unter: http://archopht.ama-assn.org/cgi/content/summary/68/5/610 [Stand 29.06.2009]

Internet engl. 10.1 (Medicine.net), online zu finden unter: http://www.medterms.com/script/main/art.asp?articlekey=10586 [Stand 01.07.2009]

Internet engl. 10.2 (Medicine.net), online zu finden unter: http://www.medicinenet.com/glaucoma/article.htm [Stand 01.07.2009]

Internet engl. 11 (Prevent Blindness America), online zu finden unter: http://www.preventblindness.org/uveitis/glossary.html [Stand 01.07.2009]

Internet engl. 12 (Glaucoma Research Foundation), online zu finden unter: http://www.glaucoma.org/learn/anatomy_of_the.php [Stand 01.07.2009]

Internet engl. 13 (Pubmed), online zu finden unter: http://www.ncbi.nlm.nih.gov/pubmed/16080916 [Stand 01.07.2009]

Internet engl. 14.1 (Eye, Brain and Vision), online zu finden unter: http://hubel.med.harvard.edu/b12.htm [Stand 02.07.2009]

Internet engl. 14.2 (Eye, Brain and Vision), online zu finden unter: http://hubel.med.harvard.edu/b8.htm [Stand 02.07.2009]

Internet engl. 14.3 (Eye, Brain and Vision), online zu finden unter:

http://hubel.med.harvard.edu/b10.htm [Stand 02.07.2009]

Internet engl. 15 (Think Quest), online zu finden unter:
http://library.thinkquest.org/27066/theeye/nladaptation.html [Stand 02.07.2009]

Internet engl. 16 (Springerlink), online zu finden unter:
http://www.springerlink.com/content/w025537x18084602/ [Stand 03.07.2009]

Internet engl. 17 (SPIE), online zu finden unter:
http://spie.org/x32357.xml [Stand 04.07.2009]

Internet engl. 18 (vision health resources), online zu finden unter:
http://www.eyes-and-vision.com/nearsightedness-myopia-eye-disorder.html [Stand 07.07.2009]

Internet engl. 19 (the LASIK directory), online zu finden unter:
http://www.the-lasik-directory.com/glossary.html [Stand 07.07.2009]

Internet engl. 20.1 (USA eyes), online zu finden unter:
http://www.usaeyes.org/lasik/faq/epi-lasik.htm [Stand 07.07.2009]

Internet engl. 20.2 (USA eyes), online zu finden unter:
http://www.usaeyes.org/lasik/faq/lasik-regression.htm [Stand 11.07.2009]

Internet engl. 21.1 (Farlex Free Dictionary), online zu finden unter.
http://encyclopedia.farlex.com/concave+lens [Stand 08.07.2009]

Internet engl. 21.2 (Farlex Free Dictionary), online zu finden unter.
http://encyclopedia.farlex.com/convex+lens [Stand 08.07.2009]

Internet engl. 22 (patient UK), online zu finden unter:
http://www.patient.co.uk/health/Short-Sight-Myopia.htm [Stand 08.07.2009]

Internet engl. 23.1 (vision rx), online zu finden unter:
http://www.visionrx.com/library/enc/enc_hyperopia.asp [Stand 08.07.2009]

Internet engl. 23.2 (vision rx), online zu finden unter:
http://www.visionrx.com/Library/enc/enc_esotropia.asp [Stand 08.07.2009]

visionrx.com 23.3 (vision rx), online zu finden unter:
http://www.visionrx.com/Library/enc/enc_lasers.asp [[Stand 11.07.2009]

Internet engl. 24 (vision and eyes), online zu finden unter:
http://www.vision-and-eyes.com/articles/eye-problems/myopia.php [Stand 08.07.2009]

Internet engl. 25 (horizon opticians), online zu finden unter:

http://www.horizonopticians.com/faqs.php [Stand 08.07.2009]

Internet engl. 26 (East Valley Ophthalmology), online zu finden unter:
http://doctor-hill.com/iol-main/polypseudophakia_calculations.htm [Stand 08.07.2009]

Internet engl. 27 (vision world wide), online zu finden unter:
http://www.visionww.org/drswindsor-myopia.htm [Stand 08.07.2009]

Internet engl. 28 (Eyecarefashion), online zu finden unter:
www.eyecarefashion.com/eye.health.glossary.0.html.0.html [Stand 10.07.2009]

Internet engl. 29 (Medical Dictionary), online zu finden unter:
http://medical-dictionary.thefreedictionary.com/infiltrate [Stand 08.07.2009]

Internet engl. 30 (lasik surgery news), online zu finden unter:
www.lasiksurgerynews.com/news/wavefront-aberrometer-cataract-surgery.shtml [Stand 10.07.2009]

Internet engl. 31.1 (Wikipedia), online zu finden unter:
http://en.wikipedia.org/wiki/LASIK [Stand 10.07.2009]

Internet engl. 31.2 (Wikipedia), online zu finden unter:
http://en.wikipedia.org/wiki/IntraLASIK [Stand 10.07.2009]

Internet engl. 31.3 (Wikipedia), online zu finden unter:
http://en.wikipedia.org/wiki/Artificial_tears [Stand 11.07.2009]

Internet engl. 32 (vision about), online zu finden unter:
http://vision.about.com/od/lasikandvisionsurgery/a/IntraLasik.htm [Stand 10.07.2009]

Internet engl. 33 (rp-phototonics), online zu finden unter:
http://www.rp-phototonics.com/femtosecond_lasers.html [Stand 10.07.2009]

Internet engl. 34 (Tasman et al E-Book: The Wills Eye Hospital atlas of clinical ophthalmology, Seite 60), online zu finden unter
http://books.google.at/books?id=Qir3aoBGOWQC&pg=PA60&lpg=PA60&dq..... [Stand 10.07.2009

Internet engl. 35 (optician online), online zu finden unter:
http://www.opticianonline.net/Articles/2007/03/16/17994/Refractive+surgery+(C6264).html.?key=HYDROGEL [Stand 10.07.2009]

Internet engl. 36 (Clario), online zu finden unter:
http://www.clario.org/clario_refractive_corneal_surgery.php [Stand 10.07.2009]

Internet engl. 37 (surgery door), online zu finden unter: www.surgerydoor.co.uk/advice/operations/corneal-transplantation-keratoplasty/?locale=en [Stand 10.07.2009]

Internet engl. 38 (eyedoc), online zu finden unter: http://eyedoc.web.aplus.net/html/lamellar_keratoplasty.html [Stand 10.07.2009]

Internet engl. 39 (trusted lasik surgeons), online zu finden unter: http://trustedlasiksurgeons.com/eye_glossary_including_lasik.htm#radial [Stand 10.07.2009]

Internet engl. 40 (Boston eye group), online zu finden unter: http://www.bostonlaser.com/lasik-articles-04.php [Stand 11.07.2009]

Internet engl. 41 (sharper vision centers), online zu finden unter: http://www.sharpervisioncenters.com/glossary.htm [Stand 11.07.2009]

Internet engl. 42 (bph), online zu finden unter: http://www.holmiumforbph.com/what_is_holmium.html [Stand 11.07.2009]

Internet engl. 43 (lasermyeye), online zu finden unter: http://www.lasermyeye.org/patients/learning/buttonhole.html [Stand 11.07.2009]

Internet engl. 44 (nhs), online zu finden unter: http://www.nhs.uk/Conditions/Oedema/Pages/Introduction.aspx [Stand 11.07.2009]

Internet engl. 45 (nature.com), online zu finden unter: http://www.nature.com/eye/journal/v22/n12/full/6702925a.html [Stand 11.07.2009]

Internet engl. 46 (medem), online zu finden unter: http://www.medem.com/medlib/article/ZZZ5NVRIREE [Stand 11.07.2009]

Internet engl. 47 (enzinearticles), online zu finden unter: https://www.ezinearticles.com/?LASIK-Surgery-Complications&id=405302 [Stand 11.07.2009]

6.5 WEITERFÜHRENDE LITERATUR

6.5.1 Zeitschriften deutsch

Baumeister, M./Kohnen, T.: Akkomodation und Presbyopie Teil 1, in: Der Ophthalmologe, 2008, Band 105, S. 597-604

Baumeister, M./Kohnen, T.: Akkomodation und Presbyopie Teil 2, in: Der Ophthalmologe, 2008, Band 105, S. 1059-1074

Becker, K.A. et al: PresbyLASIK, in: Der Ophthalmologe, 2006, Band 103, S. 667-672

Bühren, J. et al: Wellenfrontaberrationen und subjektive optische Qualität nach wellenfrontgeführter LASIK, in: Der Ophthalmologe, 2007, Band 104, S. 688-696

Gerten, G. et al.: In-vitro- und In-vivo-Untersuchungen zur Presbyopiebehandlung mit Femtosekundenlasern, in: Der Ophthalmologe, 2007, Band 104, S. 40-46

Goebels, S.C. et al.: Lokalisation und altersabhängige Verteilung von Aberrationen des Auges, in Der Ophthalmologe, 2008, Band 105, S. 825-831

Herrmann, U. et al.: Korneale Topographie, in: Der Ophthalmologe, 2008, Band 105, S. 194-206

Mrochen, M. et al.: Ablationsprofile in der kornealen refraktiven Laserchirugie, in: Der Ophthalmologe, 2006a, Band 103, S. 175-183

Taneri, S./Azar, D.T.: Ablation auf der Unterseite eines LASIK-Flaps, in: Der Ophthalmologe, 2007, Band 104, S. 132-136

Tietjen, A. et al.: Ein prospektiver intraindividueller Vergleich zwischen LASIK und LASEK zur Myopiekorrektur, in: Der Ophthalmologe, 2008, Band 105, S. 921-926

6.5.2 Zeitschriften englisch

Barraquer, José I.: The History and Evolution of Keratomileusis, in: International Ophthalmology Clinics Fall 1996, Vol. 36 (4,) p. 1-7

Durrie, Daniel S./Garde Trent L. Vande: LASIK Enhancements, in: International Ophthalmology Clinics Summer 2000, Vol. 40 (3), p. 103-110

Linebarger, Eric J. et al: Laser-Assisted In Situ Keratomileusis for Correction of Secondary Hyperopia After Radial Keratotomy, in: International Ophthalmology Clinics Summer 2000, Vol. 40 (3), p. 125-132

Maller, Bruce S.: Market Trends in Refractive Surgery, in: International Ophthalmology Clinics Summer 2000, Vol. 40 (3), p. 11-19

Parekh, Parag/Davis, Elizabeth A.: Prevention and Treatment of Haze in Refractive Surgery, in: International Ophthalmology Clinics Winter 2008, Vol. 48 (1), p. 29-40

Probst, Louis E.: The Optimization of LASIK, in: International Ophthalmology Clinics Winter 2008, Vol. 48 (1), p. 9-16

Rapuano, Christopher J.: Excimer Laser Phototherapeutic Keratectomy, in: International Ophthalmology Clinics Fall 1996, Vol. 36 (4), p. 127-136

Tran, Dan B. et al: LASIK Flap Revision Using the IntraLase Femtosecond Laser, in: International Ophthalmology Clinics Winter 2008, Vol. 48 (1), p. 51-63

7. ABBILDUNGSVERZEICHNIS

Abb. 1: Semiotisches Dreieck

Modifiziert übernommen aus Ruprecht-Karls-Universität Heidelberg, online unter http://pvs.informatik.uni-heidelberg.de/Teaching/ORCO-09/semiotisches_Dreieck.gif [Stand 24.05.2009]

Abb. 2: Anatomie des menschlichen Auges

Scholl & Augustin, Augenärztliche Privatpraxis, online zu finden unter: http://www.augenaerzte-baden-baden.de/cms/images/image133995.jpg [Stand 19.05.2009]

Abb. 3: Die Cornea

Modifiziert übernommen aus OnSET – Online science, engineering and technology review, online zu finden unter: http://www.onset.unsw.edu.au/issue2/Contactlenses/Cornea.jpg [Stand 17.05.2009]

Abb. 4: Querschnitt der Netzhaut (Retina)

Modifiziert übernommen aus Hohenstaufen-Gymnasium Kaiserslauter, online zu finden unter: http://www.hsg-kl.de/faecher/bio/auge/bilder/Image3.gif [Stand 17.05.2009]

Abb. 5: Die Fovea centralis

Modifiziert übernommen aus Universität Heidelberg, Abteilung für Molekulare Physiologie, online zu finden unter: http://www.sinnesphysiologie.de/gruvo03/auge1/densityl.jpg [Stand 17.05.2009]

Abb. 6: Zirkulation des Kammerwassers

Österreichische Apothekerzeitung, online zu finden unter: http://www.oeaz.at/zeitung/3aktuell/2006/16/bilder/aug2.jpg [Stand 17.05.2009]

Abb. 7: myopes Auge

Klinikum der Johann Wolfgang Goethe-Universität Frankfurt am Main, online zu finden unter: http://refraktiv.com/auge_und_fehlsichtigkeit/index.php?ckey=info_Kurzsichtigkeit [Stand 17.05.2009]

Abb. 8: hyperopes Auge

Klinikum der Johann Wolfgang Goethe-Universität Frankfurt am Main, online zu finden unter: http://refraktiv.com/auge_und_fehlsichtigkeit/index.php?ckey=info_Weitsichtigkeit [Stand 17.05.2009]

Abb. 9: Astigmatismus

Ciba Vision Air Optix, online zu finden unter:
http://www.airoptix.de/images/toric-fehlsichtigkeit3.gif [Stand 18.05.2009]

Abb. 10: LASIK

Klinikum der Johann Wolfgang Goethe-Universität Frankfurt am Main, online zu finden unter:
http://refraktiv.com/behandlungsmoeglichkeiten/index.php?ckey=lasik [Stand 13.07.2009]

8. ANHANG

8.1 ABSTRACT

Bei der vorliegenden Arbeit handelt es sich um eine Terminologiearbeit aus dem Bereich der Augenheilkunde, genauer der refraktiven Laserchirurgie.

Ziel der Arbeit ist es, die Fachtermini aus diesem relativ jungen Fachgebiet der Medizin zu erarbeiten und in einem deutsch-englischen Vergleich gegenüberzustellen. Im Zuge dessen wurde außerdem untersucht, in welcher Weise die medizinische Fachsprache in diesem Bereich auf die Einführung einer neuen Technologie, nämlich der des Lasers, reagiert hat, nach welchen Prinzipien sich neue Bergriffe herausgebildet haben und ob es diesbezüglich Unterschiede zwischen dem Deutschen und Englischen gibt.

Anhand der Termini und ihrer Etymologie konnte nachgewiesen werden, dass der Einfluss der lateinischen und griechischen Sprache auf die Medizin nach wie vor sehr groß ist. So haben die meisten Begriffe aus dem histologischen und pathologischen Bereich ihren Ursprung in diesen Sprachen.

Die vergangenen Jahre haben allerdings ein Erstarken des Englischen gesehen und so finden sich auch im Deutschen mittlerweile zahlreiche Termini, die aus dem Englischen, und hier häufig aus der Gemeinsprache, übernommen wurden.

Eine Arbeit wie diese soll Übersetzern und Dolmetschern die teilweise aufwändige Terminologierecherche in diesem speziellen Bereich erleichtern und ihnen gleichzeitig die Möglichkeit bieten, zu sehen, wie die einzelnen Termini in ihren jeweiligen fachlichen Kontext eingebunden sind.

8.2 LEBENSLAUF

PERSÖNLICHE DATEN

Geburtsdatum	25.08.1979
Geburtsort	Warschau

BILDUNGSWEG

seit 2001	Studium am Institut für Übersetzen und Dolmetschen der Universität Wien
2004 – 2005	Erasmusaufenthalt AMU Posen
1999 – 2001	Studium am Institut für Angewandte Linguistik und Translatologie der Universität Leipzig
1994 – 1998	Thomas-Müntzer-Gymnasium Halle/Saale
1990 – 1994	BRG Pichelmayergasse Wien 10

BERUFSERFAHRUNG

seit 2008	Teamleiterin Nielsen Marktforschung GmbH
2005 – 2008	Nielsen Marktforschung GmbH (Fieldmanagement)
1998 – 1999	Freiwilliges Soziales Jahr in der Lebenshilfe Halle/Saale e.V.

SPRACHKENNTNISSE

Englisch, Polnisch